úrad pre
dohľad nad
zdravotnou
starostlivosťou

Kazuistiky 2011

www.udzs-sk.sk

Obsah

Predslov 3

NESPRÁVNE poskytnutá zdravotná starostlivosť

Primárne nerozpoznaná perforácia horného GIT-u 4
Nesprávna diagnostika cirkulujúcim lekárom na Centrálnom príjme 6
Rastové grafy - význam využitia všeobecným lekárom pre deti a dorast 7
Nesprávna preventívna gynekologická prehliadka 10
Nerozpoznané masívne krvácanie po spontánnom pôrode 12
Zrealizovanie neindikovaného operačného výkonu 15
Nesprávny postup všeobecného lekára 16
Chýbali opatrenia pri možnom poškodení počas gynekologickej operácie 18
Nezvládnutie manažmentu urgentného metabolického stavu 20
Podozrenie na NCMP - CT mozgu bez kontrastu do 45 min. 22
Nesprávne stanovená diagnóza, poškodenie pacienta 23
Úraz brucha pri športe 25
Podcenenie anamnestického údaju o operácii v malej panve 27
Nerešpektovanie anamnestických údajov - chybná diagnóza chirurga 29
Nespráva diagnostika a liečba zápalového ochorenia v gynekologickej ambulancii 31
Nesprávna zdravotná starostlivosť u všeobecného lekára 33
Anamnéza – základ správnej diagnózy 35
Iatrogénne poškodenie močovodov pri brušnej operácii, následné úmrtie 37
Zabudnutá tamponáda 39
Ťažká dysfónia – komplikácia po operácii štítnej žľazy 42
Nesprávny postup pri podozrení na koronárnu príhodu 44
Neskoré rozpoznanie zápalovej komplikácie zhubného ochorenia pankreasu 46

SPRÁVNE poskytnutá zdravotná starostlivosť

Rozhodnutie upustiť od extrakcie osteosyntetického materiálu 48
Profylaktické a perioperačné podávanie LMWH v jednodňovej chirurgii 49
„Banálne“ vírusové ochorenie vyústilo do kombinovanej infekcie CNS 50
Chirurgovia pri liečbe nepochybili 52
„Záhadné“ úmrtie pacientky po appendektómii 54
Pacient sa dožadoval operácie, stav mohli riešiť ambulantne 57
Ťažká dlhodobá malnutrícia, nepriaznivý vplyv na ochorenie 58
Raritné koincidencie pri spontánnom pneumotoraxe 60
Pokročilý tumor pľúc, liečba sprievodných komplikácií 62
Absencia zdravotnej dokumentácie týkajúcej sa podnetu 64
Správna zdravotná starostlivosť napriek peroperačnej komplikácii a recidíve 66
Podozrenie z nedostatočnej zdravotnej starostlivosti počas výkonu väzby 68
Postrach pediatrov 70
Akútna leukémia u 10-mesačného dieťaťa 73
Diagnostické úskalia disekcie aorty 75
Neposielajte ma k psychiatrovi... 77

Predslov

Udalosti každého z podaní súvisiacich so správnym poskytovaním zdravotnej starostlivosti, ktoré Úrad pre dohľad nad zdravotnou starostlivosťou rieši sú jedinečné, hoci mnohé z nich sa podobajú. V reálnom živote ambulancií a nemocníc aj zdanlivo jednoduché možnosti na riešenie si vyžadujú plnú koncentráciu zdravotníckych pracovníkov, na ktorých sa ľudia obrátili so svojimi zdravotnými problémami. V zdravotníctve totiž viac ako v mnohých iných oblastiach ľudskej činnosti má nepozornosť a chyba často okamžité - bolestivé následky.

Na ďalšie vzdelávanie, alebo len na obyčajné porovnanie si svojich postupov s postupmi iných, ponúkame súbor Kazuistík za rok 2011.

Predpokladáme totiž, že potrebu stáleho zdokonaľovania sa, resp. vyvarovania sa už zistených chýb a nedostatkov považujú zdravotnícki pracovníci za samozrejmosť.

Vo výbere za rok 2011 prevládajú prípady, v ktorých sme zaznamenali pochybenia v poskytovanej zdravotnej starostlivosti. Predpokladáme, že ich uverejnenie bude praktickou príručkou pre ďalšie vzdelávanie a poučením pre zvládanie podobných situácií.

Z celkového počtu 1648 podnetov prijatých v roku 2011 úrad ukončil 1424. Z nich bolo 282 opodstatnených a 679 neopodstatnených. V 219 opodstatnených prípadoch došlo k nesprávne poskytovanej zdravotnej starostlivosti, čím boli porušené medze ustanovené v § 4 ods. 3 zákona č. 576/2004 Z. z., v 63 prípadoch išlo o porušenie vo vedení zdravotnej dokumentácie (zákon č. 578/2004 Z. z.).

Najviac dohľadov úrad vykonal v zariadeniach ústavnej starostlivosti 518 (53,3%), u poskytovateľov špecializovanej ambulantnej starostlivosti 206 (21,2%), u gynekologických ambulantných poskytovateľov 42 (4,3%), u všeobecných lekárov 39 (4,0%), v strediskách záchrannej zdravotnej služby 33 (3,4%), v stomatológii 24 (2,5%), v LSPP 27 (2,8 %).

Najvyšší počet dohľadov v oblasti ústavnej zdravotnej starostlivosti úrad vykonal v Univerzitnej nemocnici Bratislava - 104, v Univerzitnej nemocnici Košice 39, vo FN Prešov 30, FN Trnava 22, FN Nitra 16 atď.

Na vyhodnocovaní dohľadov sa popri zamestnancoch úradu podieľali desiatky špecialistov v príslušných medicínskych odboroch, ktorým si dovoľujeme za túto prácu vyjadriť uznanie a poďakovanie. Práve ich závery môžu a majú byť atribútmi, ktoré slovenské zdravotníctvo budú posúvať k vyššej kvalite.

Primárne nerozpoznaná perforácia horného GIT-u

Súhrn: Perforácie horného GIT-u (pažeráka) sú veľmi zriedkavé náhle príhody prebiehajúce spravidla pod dramatickým obrazom. Po stanovení správnej diagnózy a po nevyhnutnej predoperačnej príprave vyžadujú urgentné chirurgické riešenie. Načasovanie operácie je mimoriadne dôležité z prognostického hľadiska quad sanationem et quad vitam.

Kľúčové slová: Perforácia pažeráka, diagnostika, význam *„obyčajného **RTG hrudníka**“*, význam správne odobratej **anamnézy**, mediastinitída, CT, MRI.

Epikríza:
24 ročný pacient privezený RLP do jednej z univerzitných nemocníc UN Bratislava, 9.7. o 7,39 hod. Lekárom CPO bez špecializácie vyšetrený od 8,25 hod. Nález lekárky nesvedčil jednoznačne pre peritonitídu - dýchacia vlna prechádzala k symfýze, Blumberg, Rowsing negat. Záver: bolesti brucha ad dif. dg., odp.: natívnu snímku brucha, USG brucha, chirurgické vyšetrenie na vylúčenie NPB. **USG brucha bolo negat. NSB v stoji bez pneumoperitonea, bez hladiniek.** Lekár chirurgickej kliniky bez špecializácie uviedol - citované *„– anamnéza ako lekár CPO. Vzhľadom na nejednoznačnosť nálezu a suspektnú perforáciu ulkusu prijímam pacienta na kliniku.“* O 12,00 hod. lekárka bez špecializácie a atestovaný chirurg na klinike konštatujú výraznú bolestivosť brucha. Žiadajú KAIM o predoperačné vyšetrenie. O 12,50 hod. zástupca prednostu popisuje defense musculaire, ordinuje 2 žanetky vzduchu do NGS a opakovať natívnu snímku brucha. O realizácii tejto ordinácie záznam v dokumentácii chýba. KAIM konzílium realizované 14,20 hod. O 15,55 hod. bol začiatok operácie s prakticky negatívnym nálezom v dutine brušnej, ktorý nevysvetlil pacientove ťažkosti. Dg. katarálnej appendicitídy bola východiskom z núdze.

Výsledok histologického vyšetrenia apendixu sa v dokumentácii nenachádza. Laparotomia vykonaná **za 8 hodín, 16 minút** od odovzdania pacienta RLP na CPO. V pooperačnom priebehu v dekurzoch sú zaznamenané iba kontroly sestier.

V 1. pooperačný deň 10.7. pacienta videl lekár až o 13,37 hod. (pacient bol na oddelenie privezený z operačnej sály 9.7. o 17,00 hod.!).

O priebehu 2. pooperačného dňa na chirurgickej klinike, kto a prečo ordinoval CT vyšetrenie, aký bol stav pacienta, v zdravotnej dokumentácii nie je žiaden záznam. Po CT vyšetrení bol pacient preložený na KAIM, kde bol vyšetrený hrudným chirurgom, ktorý ordinoval urgentnú torakotómiu z vitálnej indikácie a prvýkrát zistil prehltnutie kosti s problémami pri prehĺtaní u pacienta z 8.7. **CT vyšetrenie** vykonané až **po viac ako 48 hodinách** po prvej laparotomie. Uvedený odklad zapríčinil rozvoj **purulentnej mediastinitídy** a nekrotický rozpad distálnej časti pažeráka, čo malo za následok resekciu pažeráka s vyvedením jeho proximálneho konca na krku a jejunostómiu a následne druhú operáciu, pri ktorej bola obnovená kontinuita pažeráka pomocou ezofagogastroplastiky.

Po vykonaní laparotomie 9.7., ktorá nevysvetlila problémy pacienta, sa aktívne nepátralo po ďalších možných príčinách a **CT vyšetrenie sa** napriek pretrvávajúcim bolestiam a stúpajúcim zápalovým parametrom **neindikovalo včas**, ale až po 48 hodinách od laparotómie. Podľa záznamov v zdravotnej dokumentácii bol pacient po operácii prvýkrát vyšetrený lekárom až po 20 hodinách. U pacienta nebola správna diagnóza stanovená včas, čo malo za následok rozvoj **purulentnej mediastinitídy**, nekrotický rozpad distálnej časti pažeráka a resekciu pažeráka.

Záver:
Anamnestický údaj odynofágie (po prehltnutí kosti) bol zistený až hrudným chirurgom po preklade pacienta na KAIM a následnom CT vyšetrení!
V rámci predoperačného vyšetrenia a predoperačnej prípravy pacienta absentuje **Rtg hrudníka**, ktoré by s pravdepodobnosťou hraničiacou s istotou odhalilo hydroaerický fenomén a potvrdilo tak diagnózu perforačnej príhody!
Dohľadom na mieste (podľa zákona č. 581/2004 Z. z.) u poskytovateľa zdravotnej starostlivosti, z údajov zaznamenaných v dostupnej zdravotnej a súvisiacej dokumentácii, ako aj vyjadrením dotknutého subjektu a na základe odborného stanoviska konzultanta sa

preukázalo, že **zdravotná starostlivosť zo strany poskytovateľa zdravotnej starostlivosti, nebola v súlade s ustanoveniami § 4 ods. 3,** zákona č. 576/2004 Z. z. a **zdravotná dokumentácia nebola vedená v súlade s § 19 ods. 2 písm. c), d), a § 21 ods. 1 písm. a) a ods. 3** zákona č. 576/2004 Z. z. o zdravotnej starostlivosti a službách súvisiacich s poskytovaním zdravotnej starostlivosti.

Sankcie: Úrad uložil dohliadanému subjektu (§ 47 ods.3 zákona č. 581/2004 Z. z.) **prijať nápravné opatrenia na odstránenie zistených nedostatkov a ich príčin.**

■ ■ ■ ■

Nesprávna diagnostika cirkulujúcim lekárom na Centrálnom príjme

Anamnéza, objektívne vyšetrenia a epikritické zhrnutie:

59-ročná pacientka spadla 15.06. o 07,30 hod. zo schodov, čím si spôsobila úraz. Pacientka sa pri páde na pravú stranu udrela, nevedela sa postaviť pre bolesti. V ten istý deň sa dostavila na vyšetrenie na centrálne prijímacie oddelenie, kde bola vyšetrená službukonajúcim lekárom (cirkulujúci, kmeňový lekár ortopedicko – traumatologickej kliniky) o 11,28 hod.
Pri vyšetrení bolesť v oblasti bedrového kĺbu a LS chrbtice bez vyžarovania do DK. V osobnej anamnéze kompresívna zlomenia tela stavca L1 v roku 2008. V objektívnom náleze sa uvádza, že pacientka je pri vedomí, orientovaná, hlava nebolestivá, krk bpn., kardiopulmonálne kompenzovaná, eupnoe, brucho nebolestivé, LS chrbtica palpačne bolestivá v oblasti L 4-5, bez prítomnosti paravertebrálneho spazmu, palpačne bolestivosť pravej inguiny, bez opuchu a bez hematómu, tlak na veľký trochanter nebolestivý, osový tlak na PDK bolestivý, koleno v norme, bez náplne, hybnosť v PDK – flexia v koxe takmer plná, terminálne bolestivá, rotácie mierne redukované, mierne bolestivé, extenzia plná. PDK bez skrátenia, NCP v norme, ĽDK v norme. Po úvodnom vyšetrení pacientka odvezená ošetrovateľom na RTG vyšetrenie. AP snímka panvy a bedrových kĺbov – bez traumatických zmien, bez dislokácie, obojstranne subchondrálna skleróza na hornom póle acetabula, mierne zúžená kĺbna štrbina. LS chrbtica zníženie tela stavca L1 cca. o jednu tretinu, intervertebrálne priestory zachované.
Ošetrujúci lekár uzavrel stav ako pomliaždenie pravej koxy a stav po kompresívnej zlomenine tela stavca L1 z roku 2008. Pacientke podal 1 amp. Almiralu do svalu a odporúčal kľudový režim, chôdza s odľahčením, ľadové obklady, lieky proti bolesti (bolesti môžu trvať dlhšiu dobu), v prípade zhoršenia stavu kontrola ihneď. Pacientka poučená, podpísaný informovaný súhlas.
Pre výrazné bolesti 20.7. navštívila lekára - súkromnú ortopedickú ambulanciu, lekár pacientku vyšetril a vyslovil podozrenie na nepoznanú zlomeninu horného konca stehnovej kosti vpravo na snímke z 15.6. Na potvrdenie tejto diagnózy odoslal pacientku na RTG a CT vyšetrenie do nemocnice. Na CPO službukonajúci lekár po vyšetrení potvrdil zlomeninu krčka stehnovej kosti vpravo. Následne pacientka prijatá na ortopedicko – traumatologickú kliniku a po neodkladnej príprave 22.7. operovaná, realizovaná implantácia totálnej endoprotézy bedrového kĺbu vpravo. Pooperačne pacientka bez komplikácií a 29.7. prepustená do ambulantnej starostlivosti.

Zistené nedostatky pri výkone dohľadu:
Zo strany lekára na CPO došlo k **nepoznaniu zlomeniny** krčka stehnovej kosti vpravo, prítomnej na RTG snímke z 15.6. V § 4 Nariadenia vlády č. 742 z roku 2004 o odbornej spôsobilosti na výkon zdravotníckeho povolania zo dňa 15.12.2004 je uvedené, že **lekár samostatne vykonáva odborné pracovné činnosti preventívnej a liečebnej starostlivosti, ktoré zodpovedajú rozsahu získaného vzdelania.** Ošetrujúci lekár mal **konzultovať špecialistu** – ortopéda tzv. konziliára z ortopedicko–traumatologickej kliniky.

Záver:
Postupom úradu podľa zákona č.581/2004 Z. z., vykonaním dohľadu na mieste u poskytovateľa zdravotnej starostlivosti, z údajov zaznamenaných v dostupnej zdravotnej a súvisiacej dokumentácii, ako aj vyjadrením dotknutého subjektu a odborného stanoviska konzultanta sa preukázalo, že zdravotná starostlivosť zo strany poskytovateľa zdravotnej starostlivosti nebola v súlade s ustanoveniami § 4 ods.3, zákona 576/2004 Z. z. o zdravotnej starostlivosti a službách súvisiacich s poskytovaním zdravotnej starostlivosti a o zmene a doplnení niektorých zákonov. Dohliadaný subjekt predložil v písomnej forme vyjadrenie k úradom uloženej povinnosti prijať opatrenia na odstránenie zistených nedostatkov a ich príčin.
Sankcie: Úrad uložil poskytovateľovi zdravotnej starostlivosti sankciu v zmysle § 50 ods. 2. písm. a) zákona č. 581/2004 Z. z.

■ ■ ■ ■

Rastové grafy - význam využitia všeobecným lekárom pre deti a dorast

Anamnéza, objektívne vyšetrenie a epikritické zhrnutie :

Maloletý pacient, narodený ako zrelý eutrofický novorodenec z prvej gravidity, pôrod indukovaný, ukončený VE pre aliteráciu oziev a hroziacu hypoxiu plodu, bol v ambulancii všeobecného lekára pre deti a dorast sledovaný od 8.10.2009 do 06.10.2010. Do poradne chodili pravidelne, v termíne preventívnych prehliadok.

Pri návšteve 27.8.2010 si pediatrička všimla - na vek dieťaťa enormne veľký penis, čo bolo dôvodom objednania dieťaťa k endokrinológovi, s termínom o dva mesiace. Okrem veľkého penisu, mal chlapček, prítomné ochlpenie, na čele akné, zmenený hlas a jeho hmotnosť nebola adekvátna k veku. Vážil 13 kg, pri chôdzi mal DK ohnuté do O. Po zmene pediatra, pri vstupnej návšteve , nový pediater vyslovil podozrenie na nádor hypofýzy alebo nadobličky a okamžite indikoval hospitalizáciu.

1. preventívna prehliadka 8.1.2009 – bazálne vyšetrenie novorodenca. V objektívnom náleze celkový stav dobrý, incipientný ikterus, záhlavie pevné – kefalhematom po VE, kardiopulmonálne kompenzovaný, pupček chrasta, novorod. reflexy prítomné, záver: TN.

2. preventívna prehliadka 15.10.2009. Obj. hmotnosť 4200g, OH: 38 cm, kardiopulmonálne kompenzované, Rp.: Vigantol, Kanavit.

3. preventívna prehliadka 11.11.2009 - v 6. týždni, hmotnosť 4820 g, OH 40 cm. V obj. náleze kardiopulmonálne kompenzované, po BCG očkovaní hnis.

4. preventívna prehliadka 9.12.2009 v 10. týždni života. Očné – N, kardiol. nález – N, rehabilit. – paresis brachil. l. sin. Očkovanie do spodnej línie hemangiomu suché, kardiopulmonálne kompenzovaný, PMV–RHB pre parézu plexu l. sin. Hmotnosť 5900 g, OH 41 cm.

5. preventívnej prehliadky 8.1.2010 v 12 týždni dieťaťa. Obj. hmotnosť 6700 g, OH 42 cm, kardiopulmonálne kompenzovaný, ľahká chabá paréza pl. brachialis, aplikovaná vakcína 1x Infanrix Hexa, 1x Prevenar, Rp.: Vigantol.

6. preventívnej prehliadky 24.2.02010 v 5. mesiaci života. Váha 8000 g, OH 45 cm, v objektívnom náleze kojený, MM + prikrmovaný, kardiopulmonálne kompenzovaný, PMV, interný nález v norme, chce sedieť. Rp.: Oilatum, aplikovaná vakcína 2x Prevenar, 2x Infanrix Hexa.

7.preventívna prehliadka 21.4.2010 – hmotnosť 9100 g , OH 46 cm, kardiopulmonálne kompenzovaný, int. bpn., PMV v norme, neurologické vyš. v norme. Th – Vigantol gtt., Nutrilon AR II.

8. preventívna prehliadka 23.6.2010 v 9. mesiaci života. Váha 10 900 g , OH 47 cm, obj. dieťa kardiopulmonálne kompenzovaný, PMV v norme .Th: Oilatum, Vigantol.

9. preventívna prehliadka 27.8.2010 vo veku 11. mesiacov zaznamenaná hmotnosť 13 100 g, OH 49 cm dieťaťa. V objektívnom náleze dieťa kardiopulmonálne kompenzované, psychomotorický vývoj v norme, dokumentované zistenie „extrémne veľkého penisu“ s poznámkou - odošlem ad urológia. V lokálnom náleze uvedené - veľkosť penisu 7 – 8 cm, testes v norme, na čele vyrážky – odošlem aj na endokrinológiu, *„má aj lístok, aj som ich objednala“*. Dňa 6.10.2010 dieťa podľa zápisu v zdravotnej dokumentácii odhlásené z obvodu, endokrinologické vyšetrenie zrušená z dôvodu zmeny lekára.

Maloletý pacient 18.10.2010 vyšetrený novým zmluvným všeobecným lekárom pre deti a dorast. Vstupné vyšetrenie pediater uzatvoril s dg. puberta praecox. V objektívnom náleze uviedol jednoročné dieťaťa + 16 dní s prejavmi pubertas praecox, falický na 13 rokov so

sprievodným mutovaním hlasu. Nález svedčí pre rebound hypofyzárnu zvýšenú aktivitu, ktorá súvisí s nástupom predčasnej puberty po zastavení dojčenia v 6. mesiaci a prudkým znížením hladiny tyroxínu susp. (Matka s anamnézou CA ŠŽ 2004). Dieťa bolo odoslané urgentne na hospitalizáciu práve za účelom vylúčenia možných závažných porúch zdravia, ktoré môže puberta paecox u dieťaťa vyvolať .

Záver:
Na základe dostupnej zdravotnej dokumentácie a súvisiacej dokumentácie bolo možné konštatovať, že maloletému pacientovi nebola v dohliadanom období poskytnutá adekvátna zdravotná starostlivosť, v súlade s platnými právnymi predpismi a zdravotná dokumentácia nespĺňala zákonom stanovené požiadavky.

Ošetrujúcou lekárkou nebola dodržaná zákonom ustanovená náplň preventívnych prehliadok vzťahujúcich sa k danému vekovému obdobiu. V predloženej zdravotnej dokumentácií dieťaťa nebola do 27.8.2010 zaznamenaná žiadna odchýlka od nefyziologického priebehu – až na neobyčajne výrazný prírastok hmotnosti z pôrodnej hmotnosti 4000 g na 13100 g koncom augusta 2010 t.j. + vyše 9 kg, pričom dĺžka (výška) dieťaťa zaznamenaná nebola.
Stav dieťaťa už v auguste 2010, počas 9. preventívnej prehliadky vyžadoval urgentné diagnostické riešenie - klinická jednotka pubertas praecox môže byť zapríčinená aj nádorovým ochorení. Zdravotná dokumentácia pacienta bola miestami nečitateľná, na predtlači na záznamoch absentoval podpis poučenia a informovaného súhlasu zákonného zástupcu dieťaťa s liečením a terapeutickými postupmi.

Starostlivosť o deti a dorast je určená náplňou jednotlivých preventívnych prehliadok (Príloha č. 2 zákona č. 577/2004 Z. z. o rozsahu uhrádzanej zdr. starostlivosti na základe verejného zdr. poistenia a o uhrádzaní za služby súvisiace s poskytovaním zdravotnej starostlivosti). Rast je indikátor zdravia jedinca aj zdravia celej populácie. K štandardu sledovania riadneho telesného vývoja a prospievania dieťaťa a za účelom skorého odhalenia odchýlok od normy slúžia v bežnej pediatrickej praxi percentilové grafy, ktoré má dieťa založené vo svojej zdravotnej dokumentácií. Sledovanie priebežnej krivky vytvorenej spojením hodnôt pri opakovaných meraniach s časovým odstupom pomáha zistiť odchýlky, resp. poruchy vo vývoji, ktoré by inak mohli uniknúť pozornosti - tak ako v uvedenom prípade. Z pásma stredných hodnôt 25. - 97. percentil pri narodení, dosiahla hmotnosť pacienta nameraná pediatričkou v 1. roku života pásmo s extrémne vysokou hodnotu - teda nad 97 percentil. Zmena dynamiky rastu - ak sa dieťa premiestni do iného percentilového pásma- kanála (august 2010), si vyžaduje prehodnotiť zdravotný stav dieťaťa.

Po zmene zmluvného pediatra bolo dieťa prijaté na hospitalizáciu a vyšetrenie etiológie predčasného nástupu izosexuálnej puberty s urýchlením rastu a kostného veku. Predmetnou hospitalizáciou bola u dieťaťa potvrdená dg. idiopatickej pubertas praecox a zahájená liečba agonistami LHRH.

Zhrnutie úradu :
Vykonaním dohľadu na mieste (podľa zákona č. 581/2004 Z. z.) sa preukázalo, že zdravotná starostlivosť zo strany poskytovateľa zdravotnej starostlivosti **nebola v súlade s ustanoveniami § 4 ods.3 zákona č. 576/2004 Z. z.** a zdravotná dokumentácia nebola vedená v súlade s § 19 ods. 2 písm. c) zákona č. 576/2004 Z. z. o zdravotnej starostlivosti.

Sankcie: Úrad uložil poskytovateľovi zdravotnej starostlivosti sankciu v zmysle §50 ods. 2. písm. a) zákona č. 581/2004 Z. z.

Percentilový graf telesnej hmotnosti

Chlapci 0 - 36 mesiacov

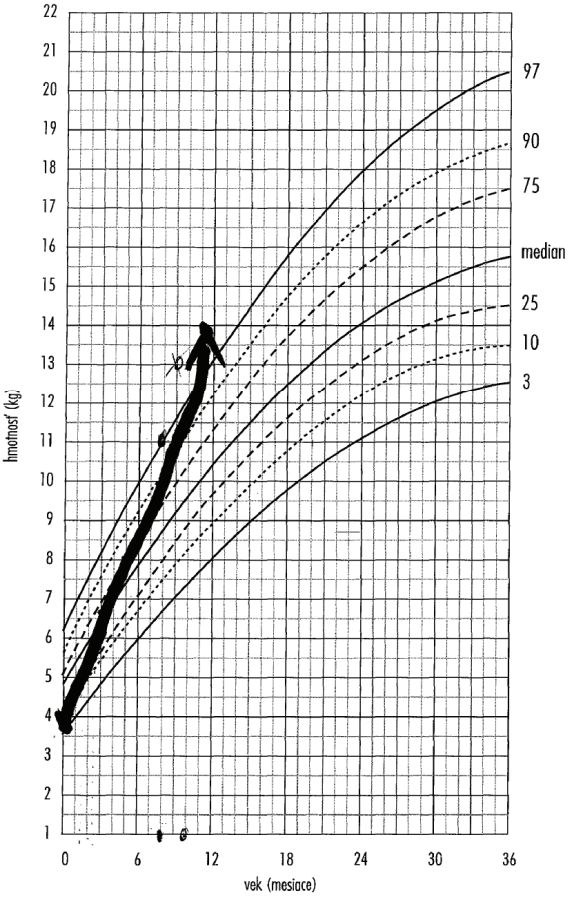

Dátum	Hmotnosť

55-95 25

Ševčíková E., Nováková Ľ., Hamade J., et al.
Percentilové grafy a antropometrické ukazovatele:
Telesný vývoj detí a mládeže v SR.
Úrad verejného zdravotníctva. 2004; s. 16 - 103

■ ■ ■ ■

Nesprávna preventívna gynekologická prehliadka

Anamnéza, objektívne vyšetrenie a epikritické zhrnutie:

69 ročná pacientku 14.12.2010 operovaná v Onkologickom ústave sv. Alžbety, s.r.o., Bratislava pre karcinóm pravého vaječníka.

Z anamnézy - RA: matka zomrela na zápal mozgových blán, otec kardiak, brat zomrel na ca prostaty. OA: asi 4 roky arteriálna hypertenzia, sledovaná pre cystu pravej obličky. Operácie: CHE, TE, sterilizácia oboch túb, operácia hernie v jazve (apríl 2010). GA: menarché ako 15 ročná, MC pravidelný 28/5 dní, menopauza ako 50 ročná. P: 4 x, AB: 0, UPT: 1 x.

Pacientka evidovaná v gynekologickej ambulancii (NZZ). Dňa 30.6.2010 vykonaná gynekologická preventívna prehliadka. Zápis prehliadky urobený ručne s pomerne ťažko čitateľným rukopisom, bez pečiatky lekára. Záver prehliadky chýba, výsledky žiadaných vyšetrení nepriložené (cytológia cervixu, USG malej panvy, USG prsníkov). Vykonané gynekologické vyšetrenie a kolposkópia. Ultrazvukové vyšetrenie malej panvy, onkocytológia cervixu a USG prsníkov, ako aj laboratórne vyšetrenia chýbajú.

Pacientka 9.11.2010 vyšetrená internistom a odoslaná na gynekologické vyšetrenie pre tumor malej panvy a hmotnostný úbytok. Dňa 18.11.2010 vyšetrená na gynekologickej ambulancii NsP s nálezom: Palpačne: „frozen pelvis„ v malej panve hmatný centrálne jemne doprava rozsiahly, fixovaný tumor veľkosti hlavičky novorodenca. Uterus od tumoru nediferencujeme. Spekula: Vulva, vagina - kolpitis senilis, portio valcovité, hladké, malé. SONO: uterus odtlačený doľava, normálnej veľkosti, endometrium mierne zvýšené. Vpravo de facto centrálne nasadá na uterus tumor veľkosti 10 x 14 x 10 cm, polovica solídna s lakunami a polovica hrubostenná, nepravidelná cysta. CF (color flowmetria) - nízko rezistentné toky. Dg: Ca ovarii l. dx.

Pacientka objednaná na hospitalizáciu na gynekologicko-pôrodnícke oddelenie NsP 21.11.2010. Vykonané CT, interné, RTG a urologické konziliárne vyšetrenie, laboratórne hematologické a biochemické vyšetrenia, odobraté onkomarkery - mierne elevované Ca 125, ROMA (riziko ovariálnej malignity) - riziko vysoké. Pacientka konzultovaná s OÚ Sv. Alžbety, s.r.o., Bratislava, diagnóza potvrdená, objednaná na operačný výkon. Dňa 14.12.2010 vykonaná operácia: Hysterectomia abdominalis, Adnexectomia bilat., Lymphadenectomia pelvis, Omentectomia. Histologický záver: High - grade serózny adenokarcinóm pravého vaječníka, bez známok infiltrácie ostatných vyšetrovaných lokalít (maternica, ľavé adnexá, omentum, regionálne LU sú bez známok nádorovej infiltrácie). Pacientka prepustená domov a bola jej odporučená chemoterapia.

Zistené nedostatky pri výkone dohľadu:

1. V prípade ambulantnej gynekologickej starostlivosti boli porušené štandardné diagnostické postupy, ktoré definuje zákon č. 577/2004 Z. z. v prílohe č. 2 , čiastka 244, strana 5447 – 8.

2. Preventívna gynekologická prehliadka je zameraná na včasnú diagnostiku onkologického ochorenia u ženy - neboli vykonané **dva základné výkony a to USG vyšetrenie malej panvy a onko-cytologické vyšetrenie krčka maternice**.

3. Záznam o preventívnej gynekologickej prehliadke v ambulantnej dokumentácii je nedostatočný, neboli vykonané všetky zákonom určené vyšetrenia. Ambulantná starostlivosť nebola poskytnutá správne.

Záver:
Zdravotná starostlivosť 69 ročnej pacientke v gynekologickej ambulancii (NZZ) **nesprávne poskytnutá** v tom, že pri preventívnej gynekologickej prehliadke neboli vykonané všetky štandardné diagnostické výkony, ktoré určuje zákon č. 577/2004 Z. z. v prílohe č. 2.

Zhodnotenie úradom:
Úrad na základe záverov výkonu dohľadu preukázal, že **zdravotná starostlivosť nebola poskytnutá správne, v súlade § 4 ods. 3 zákona č. 576/2004 Z. z.** o zdravotnej starostlivosti.

Sankcie: Úrad uložil poskytovateľovi zdravotnej starostlivosti povinnosť prijať nápravné opatrenia na odstránenie zistených nedostatkov a ich príčin a uložil sankciu v zmysle § 50 ods. 2 písm. a) zákona č. 581/2004 Z. z.
Zistené nedostatky vo vedení zdravotnej dokumentácie boli odstúpené Úradu samosprávneho kraja na ďalšie konanie.

■ ■ ■ ■

Nerozpoznané masívne krvácanie po spontánnom pôrode

Anamnéza, objektívne vyšetrenia a epikritické zhrnutie:

29 - ročná druhorodička (v r. 2007 sectio caesarea abdominalis, ďalej len „SC“) prijatá 14.7.2011 na GPK o 16,39 hod. s údajom kontrakčnej činnosti trvajúcej od obeda. O 21,45 hod. spontánne porodila novorodenca mužského pohlavia (3990 g/52 cm). O 22,45 hod. vykonaná manuálna lýza placenty pre adherujúcu placentu, následne aj kyretáž uteru. Po tomto výkone sa stav pacientky stále zhoršoval, sprevádzaný tachykardiou, hypotenziou, poklesom satO2, poklesom v krvnom obraze. Napriek tomu sa nepredpokladalo krvácanie z maternice aj keď riziko ruptúry bolo veľké.
Nevykonali sa všetky dostupné diagnostické postupy, ktoré by odhalili krvácanie. Dňa 15.7.2011 o 8,00 hod. pacientka exitovala na následky hemoragického šoku. Pri pitve zistená ruptúra maternice (10 x 7 cm).

V písomnom vyjadrení **lekára gynekologickej ambulancie pacientky** uvedené cit: „ RA: bez pozoruhodností, OA: prekonala bežné ochorenia, sledovaná v detstve v kardiologickej ambulancii pre šelest, AA: na lieky, potraviny a iné alergény neudávala. OP a úrazy: 28.12.2005 evakuácia dutiny uteru pre spontánny inkompletný abortus, 27.07.2007 SC pre polohu plodu koncom panvovým (ďalej len „KP“), GA: menarché ako 13 ročná, cyklus pravidelný 28/5 dní, pôrody dva, 1x SC, 1x spontánne. Abortus: 1x 28.12.2005 revízia dutiny uteru, UPT: 0, HA: Marvelon tbl., asi 4 roky.

Pacientka bola v súvislosti s poslednou graviditou vyšetrená v jeho ambulancii 22.11.2010 v 7. týždni gravidity.

Termín poslednej menštruácie (ďalej len „PM“) bol 8.10.2010.
Termín pôrodu stanovený na 15.7.2011. Počas gravidity pacientka bez ťažkostí, výsledky meraní, UZV biometrie, laboratórnych vyšetrení v medziach normy. Miernu anémiu mala korigovanú preparátmi železa.

Podľa písomného vyjadrenia prvej službukonajúcej lekárky GPK pacientka v pôrodníckej anamnéze mala jeden spontánny potrat v 11. gestačnom týždni v roku 2005 a cisársky rez v roku 2007 pre polohu plodu KP.

V osobnej a rodinnej anamnéze bez pozoruhodností. TK: 130/80, P: 72/min, TT: 36,3 °C, moč orientačne negatívny. Gynekologické vyšetrenie pri prijatí: „Fundus uteru 3 prsty od processus xiphoideus, uterus tonizuje“. Vaginálny nález: „Kŕčok skrátený na 1 cm, bránka otvorená na 4 cm, hlavička nalieha, plodová voda neodteká - hmatný vak blán, nekrváca“. CTG záznam: „R - NST“, USG vyšetrenie so záverom: „1 plod, akcia srdca prítomná, poloha plodu pozdĺžna hlavičkou, postavenie II., placenta F, ĽH, gr. II – III, odhadovaná biometria: 3900g, RI: 0,56, PI: 0,93 - v norme“. Všetky vyšetrenia bez známok ohrozenia plodu.
Záver pri prijatí: „Partus in cursu grav. hebd. 40“. Pacientka preferovala vaginálne vedenie pôrodu. Ďalšie vyšetrenia nasledovali o 17,48 hod., 19,39 hod., 20,45 hod., 21,33 hod. O 21,45 hod. porodený novorodenec s hmotnosťou 3990 g/52 cm, Apgar skóre 7/9/10. O 22,05 hod. privolaný druhý službukonajúci lekár pre adherujúcu placentu.

Podľa písomného vyjadrenia druhého službukonajúceho lekára GPK o 22,05 hod. bol privolaný k pacientke pre adherujúcu placentu. V celkovej krátkodobej anestézii o 22,45 hod. bolo realizované manuálne vybavenie kompletnej placenty aj s plodovými blanami. Dutinu maternice revidoval veľkou tupou kyretou. Digitálne kontroloval prednú stenu maternice v oblasti jazvy po predchádzajúcom cisárskom reze, kde nenachádzal perforáciu. Následne bol sutúrovaný nástrih hrádze vľavo a podsliznična trhlina steny pošvy vpravo. Po prebudení z anestézie u pacientky pretrvávala hypotenzia TK: 85/50, frekvencia pulzu 122/min. Boli podávané infúzne roztoky 500 ml Plasmalyte, 500 ml Hartmann. O 23,45 hod. pacientku preložili na gynekologické oddelenie na monitorovanie.

Podľa písomného vyjadrenia konziliárneho anesteziológa konzílium KAIM bolo privolané pre tlakovú instabilitu a nekľud pacientky o 0,45 hod. Po príchode konziliára pacientka pri vedomí, ale pôsobila zmäteným dojmom. Bola nekľudná, udávala bolesť v chrbte, na

oslovenie reagovala a odpovedala, tachypnoe (26/min.), zrenice izokorické, spojivky bledšie, pokožka nespotená, akrá chladné. Dýchanie bilat. vezikulárne, bez vedľajších fenoménov, bez známok zlyhávania. Tlakovo aj cirkulačne instabilná TK: 85/50, P: 168/min. Vzhľadom na celkový klinický stav doporučený preklad na KAIM. Počas prevozu na chodbe dochádza k zhoršeniu klinického stavu, pacientka v i.v. sedácii zaintubovaná a po overení správnosti polohy orotracheálnej (ďalej len „OT") kanyly napojená na umelú pľúcnu ventiláciu (ďalej len „UPV") s CMV režimom. Vzhľadom na nemerateľný tlak zahájená katecholamínová podpora a intermitentne podávaný zriedený Noradrenalin. Postupne cez bradykardiu dochádzalo na EKG k vývoju bezpulzovej elektromechanickej disociácie. Zahájená kardiopulmonálna resuscitácia (ďalej len „KPR") s externou masážou srdca a UPV.

Zistilo sa, že postup lekárov, pri poskytovaní zdravotnej starostlivosti bol počas hospitalizácie na GPK od jej prijatia až do ukončenia II. doby pôrodnej správny. Následne bola diagnostikovaná porucha odlučovania placenty a vykonaná v celkovej anestézii manuálna lýza placenty. Po každom spontánnom pôrode po predchádzajúcom cisárskom reze, je nutné vykonať digitálnu revíziu dolného segmentu prednej steny maternice, na vylúčenie ruptúry maternice. Riziko ruptúry maternice sa ešte zvyšuje pri zásahoch do maternice, ako je to aj pri manuálnej lýze placenty. V dokumentácii pacientky nebola uvedená zmienka o tom, či táto revízia bola vykonaná. Ak nebola vykonaná, ide o postup non-lege artis, ak bola, je vysoko nepravdepodobné, aby lekár nezistil také rozsiahle poškodenie maternice, aké sa zistilo počas pitvy (perforácia 10 x 7 cm). V prípade pacientky bola od konca II. doby pôrodnej prítomná závažná hypotenzia a tachykardia. Hypotenzia a tachykardia spolu s poklesom Hb pri klinicky primeranej krvnej strate 400 ml, a to aj s ohľadom na anamnézu cisárskeho rezu a vykonanej manuálnej lýze, svedčili pre možné krvácanie do dutiny brušnej. Eventuálne krvácanie bolo možné jednoducho a rýchlo overiť USG vyšetrením, ktoré by potvrdilo resp. vylúčilo prítomnosť tekutiny v dutine brušnej a umožnilo by aj overiť, či je dutina uteru prázdna a či je predná stena uteru celistvá. Z tohoto pohľadu, nevykonanie USG vyšetrenia, ako jednoduchej a dostupnej metódy, resp. neskorú realizáciu CT vyšetrenia treba považovať ako neadekvátny postup pri monitorovaní stavu pacientky so známkami rozvoja hypovolemického šoku, nereagujúceho na liečbu.

Nediagnostikovanie krvácania následne viedlo k rozvoju komplikácií (hypovolémia, metabolická acidóza, DIC), ktoré mali za následok úmrtie pacientky. Zaužívané štandardné diagnostické postupy neboli dostatočne využité (USG vyšetrenie, skoršia realizácia CT vyšetrenia, NMR), čo viedlo k tomu, že adekvátne liečebné postupy nemohli byť aplikované v plnom rozsahu. Časový priestor na diagnostické a aj liečebné zákroky existoval a bol dostatočne dlhý.

Zistené nedostatky:

1. poskytovateľ zdravotnej starostlivosti nevykonal všetky zdravotné výkony na správne určenie choroby;

2. nebola vykonaná digitálna revízia dolného segmentu po manuálnom vybavení placenty za účelom vylúčenia ruptúry maternice;

3. neboli dostatočne zhodnotené príznaky svedčiace pre hemoragický šok pri krvácaní do dutiny brušnej (hypotenzia, tachykardia, pokles Hb, instabilný klinický stav) s ohľadom na anamnézu cisárskeho rezu a vykonanej manuálnej lýze;

4. neboli dostatočne využité zaužívané štandardné diagnostické postupy (USG vyšetrenie, skoršia realizácia CT vyšetrenia, NMR);

5. nebola zabezpečená včasná a účinná liečba, t. j. včasná chirurgická intervencia zameraná na odstránenie zdroja krvácania a prevenciu rozvoja DIC.

Zhrnutie úradu:

Zdravotná starostlivosť nebola poskytnutá správne, bola pri zohľadnení súčasných poznatkov vedy poskytovaná „non-lege artis". **Zdravotná starostlivosť nebola v súlade s ust. § 4 ods. 3 zákona č. 576/2004 Z. z.**

Sankcie:
Úradom bola uložená povinnosť prijať opatrenia na odstránenie zistených nedostatkov a ich príčin. Úrad uložil poskytovateľovi zdravotnej starostlivosti sankciu v zmysle § 50 ods. 2 písm. a) zákona č. 581/2004 Z. z. Nedostatky vo vedení zdravotnej dokumentácie v zmysle ustanovení § 19 a 21 zákona č. 576/2004 Z. z. (prítomné diskrepancie v dokumentácii o niektorých časových údajoch, absencia lekárskych gynekologických záznamov o klinickom stave pacientky) boli odstúpené Úradu samosprávneho kraja ako orgánu príslušnému na vydanie povolenia na prevádzkovanie zdravotníckeho zariadenia a oprávnenému vykonávať dozor nad dodržiavaním povinností poskytovateľa zdravotnej starostlivosti.

■ ■ ■ ■

Zrealizovanie neindikovaného operačného výkonu

Anamnéza, objektívne vyšetrenia a epikritické zhrnutie:

51-ročný pacient preložený pre obturujúci karcinóm pažeráka T3 N1 M0, Gr. III na chirurgické oddelenie, na realizovanie nutričnej jejunostómie, ktorú odporučil lekár z NOÚ Bratislava. Napriek veľmi presnému zdokumentovaniu pri príjme operatér a asistent operatéra zo strednej hornej laparotómie pacientovi urobili dvojhlavňovú jejunostómiu do pravého mezogastria.

V nedeľu 20.2.2011 o 11,14 hod. z interného oddelenia po predchádzajúcom telefonickom dohovore pacient preložený na chirurgické oddelenie na realizáciu nutričnej jejunostómie odporúčanú NOÚ Bratislava, pre základnú diagnózu - tumor pažeráka T3 N1 M0 G3. Večer pacient vypísaný do operačného programu na pondelok 21.2.2011 ako plánovaná jejunostómia službukonajúcim lekárom, externe slúžiacim na chirurgickom oddelení, ktorý nedopísal do operačného programu, že sa jedná o nutričnú jejunostómiu.

V pondelok 21.2.2011 založená dvojhlavňová jejunostómia do pravého mezogastria, mimo operačnú ranu.

Jejunostómia bola nefunkčná, nevhodná pre nutríciu, na druhý deň 22.2.2011 prizvaný lekár z NOÚ Bratislava a opäť v celkovej anestézii vykonal reoperáciu z hornej strednej laparotómie - zrušil jejunostómiu a pomocou jejunálneho setu vykonal nutričnú jejunostómiu.

Primár chirurgického oddelenia vo svojom stanovisku uvádzal, že k tomuto pochybeniu došlo preto, lebo sa operatéri pre nedostatok času nemohli zoznámiť s dokumentáciou pacienta, nakoľko bol pacient preložený z interného oddelenia v nedeľu poobede. K tomuto pochybeniu prišlo aj preto, že operačný program písal v nedeľu chirurg - externista a neuviedol, že má byt' vykonaná jejunostómia nutritiva. Ďalej primár chirurgického oddelenia tvrdil, že časovo na to nestihol dohliadnuť, nakoľko bol v tom čase služobne vzdialený.

Zistené nedostatky:
Pacientovi bol 21.2.2011 vykonaný operačný výkon, ktorý nebol indikovaný a preto zdravotná starostlivosť nebola menovanému poskytnutá v súlade s ust. § 4 ods. 3 zákona č. 576/2004 Z. z.

Zhrnutie úradu:
Z dokumentácie jednoznačne vyplýva, že pacient mal 21.02.2011 vykonanú operáciu, ktorá nebola indikovaná. Išlo o laparotomicky vykonanú dvojhlavňovú jejunostómiu, ktorá následne na druhý deň bola opäť v celkovej anestézii zrušená a vykonaná nutritívna jejunostómia. Táto skutočnosť jednoznačne potvrdzuje, že **postup nebol lege artis.** Stanovisko primára oddelenia k tomuto závažnému pochybeniu je irelevantné a jednoznačne nezbavuje zodpovednosti organizáciu za takéto závažné pochybenie v liečbe pacienta.

Sankcie:
Úradom bola uložená povinnosť prijať opatrenia na odstránenie zistených nedostatkov a ich príčin. Úrad uložil poskytovateľovi zdravotnej starostlivosti sankciu v zmysle § 50 ods. 2 písm. a) zákona č. 581/2004 Z. z.

■ ■ ■ ■

Nesprávny postup všeobecného lekára

Anamnéza, objektívne vyšetrenia, epikritické zhrnutia:

52-ročná pacientka v starostlivosti všeobecného lekára pre dospelých („VLPD“) od roku 2000. Dispenzarizovaná u diabetológa, alergológa, ophtalmológa. Počas roka prekonala 1 - 2 krát povrchový zápal žíl predkolenia. Dňa 25.1.2011 prišla k VLPD s dg. z LSPP: „Povrchová flebitída ľavého predkolenia“. VLPD jej vystavil PN a dohodol sa s ňou na ďalšej kontrole. Počas PN absolvovala 4 kontroly. **Dňa 27.02.2011 doma náhle exitovala.** Pri pitve bola bezprostrednou príčinou smrti pľúcna embolizácia, základnou chorobou bola trombóza hlbokých žíl ľavého predkolenia.

Podľa písomného vyjadrenia lekárky internej a diabetologickej ambulancie, pacientka sledovaná v tejto ambulancii od 4.2.2004 do 15.12.2011. Zúčastňovala sa na pravidelných kontrolách podľa objednania. V ambulancii sledovaná pre zle kompenzovaný diabetes mellitus typ II na perorálnych antidiabetikách (ďalej len „PAD“), od r. 1996 na kombinovanej liečbe PAD. Napriek opakovaným poučeniam o nutnosti inzulínovej terapie pacientka s inzulínovou terapiou nesúhlasila, diétny režim len veľmi ťažko tolerovala. Po opakovaných poučeniach pre nedostatočný efekt terapie kombináciou PAD, po naliehaní na pacientku, súhlasila s terapiou inzulínmi. Až od 1/2008 jej pridali do terapie k PAD inzulínový analóg s predĺženým účinkom. V 2/2009 pre nedostatočnú kompenzáciu pri tejto terapii pacientke pridali k terapii inzulínový analóg s krátkym účinkom v troch prandiálnych dávkach. V 11/2010 pre zlú kompenzáciu diabetu bol do terapie pridaný glimepirid, následne zaznamenaný váhový úbytok pacientky a zlepšená kompenzácia diabetu.

Podľa písomného vyjadrenia VLPD 25.1.2011 prišla pacientka na ambulanciu po vyšetrení na LSPP s diagnózou: „Povrchová flebitída vľavo“. Pacientku vyšetril, predpísal jej liečbu, kompresívnu terapiu, vystavil PN. Na kontrolu 1.2.2011 prišla s inými ťažkosťami, udávala bronchitické problémy. Na ťažkosti so zápalom žíl sa nesťažovala. Na ďalšiu kontrolu mala prísť 7.2.2011, ale prišla až 8.2.2011. Pri tejto kontrole pretrvávala bronchitis, zároveň uviedla: „... že pred 3 týždňami jej prasklo v ľavom kolene a odvtedy má v ňom bolesti.“ Tieto ťažkosti uviedol aj do výmenného lístka a lekár ju odoslal na chirurgickú ambulanciu. Dňa 10.2.2011 priniesla výsledok RTG kolena, bez nálezu chirurga. Odporučil jej absolvovať chirurgické vyšetrenie. Na kontrolu mala prísť 17.2.2011, prišla o deň neskôr 18.2.2011 znovu bez chirurgického vyšetrenia a diabetologického vyšetrenia, ktoré mala absolvovať podľa pravidelných kontrol. Pri kontrole pacientke vyšetril koleno, ktoré mala bolestivé na pohmat a boli v ňom počuteľné „drásoty“ pri pohybe. Bola znovu vyzvaná absolvovať chirurgické vyšetrenie. Na kontrolu 24.2.2011 sa nedostavila. Dňa 28.2.2011 prišiel jej syn oznámiť úmrtie pacientky.

Úrad zistil zo zdravotnej dokumentácie, že pacientka bola vysokorizikovou pre komplikácie v oblasti kardiovaskulárnych ochorení a komplikácií s tým spojených. Bolo u nej prítomné kompletné rizikové spektrum (okrem fajčenia) s obrazom metabolického syndrómu s dominanciou na často nedostatočne kompenzovaný diabetes. Dňa 23.1.2011 bola vyšetrená na LSPP s diagnózou povrchovej flebitídy ľavého predkolenia. Dňa 25.1.2011 vyšetrená svojím VLPD s jasne stanovenou diagnózou povrchovej flebitídy ľavého predkolenia. Pri danej diagnóze ordinovaná liečba antibiotikami (ďalej len „ATB“), venotonikom a antiagregačne ordinovaný Anopyrin. Lokálny nález u pacientky však nedostatočne zdokumentovaný. Chýbal lokálny nález flebitídy rozsah, intenzita, lokalita zapáleného varixu na DK, chýbal údaj o edémoch, palpačnej citlivosti lýtok, popis periférnych pulzácií, zmeranie lýtok centimetrom.

Všeobecným lekárom ordinované postupne 4 kontroly v jeho ambulancii, na ktoré sa pacientka dostavila 1.2.2011, 8.2.2011, 10.2.2011 a 18.2.2011. Pri uvedených kontrolách opakovane nie je uvedený adekvátny objektívny nález v rámci cievnej patológie. Pacientka odosielaná na chirurgické konzílium pre gonalgiu, kde sa však nedostavila. V objektívnom obraze nie je popis objektívneho nálezu v podkolennej jamke (Backerova cysta, známky útlaku na cievne zásobenie...). Ďalej je v objektívnom náleze uvedené pokračovanie resp. adekvátna zmena ATB liečby pre exacerbovanú bronchitídu. Ani tu cievnej patológii v zázname nie je poskytnutá príslušná pozornosť. Akútna bronchitída mohla však zmeniť

parametre v hemokoagulačnej kaskáde v prospech prokoagulačných a protrombogénnych faktorov a spôsobiť progresiu a propagáciu trombózy do hlbokého žilového systému, hoci už prvotný povrchový zápal varixu mohol byť po podanej protizápalovej liečbe na ústupe a klinicky sa už nemusel javiť ako zhoršenie.

Od 25.1.2011 mal prijať všeobecný lekár jednu z dvoch možností:
1. Indikovať liečbu Fraxiparínom s. c., ktorá nie je indikovaná len pri prejavoch hĺbkovej trombózy ale aj ako preventívna liečba pri rizikovom pacientovi, čo v prípade pacientky plne platilo.
2. Odoslať pacientku na odborné cievne vyšetrenie cestou chirurga - angiológa, ktorý by zvážil potrebu USG vyšetrenia hlbokého venózneho systému DK, aj s rozhodnutím o možnosti ambulantnej liečby alebo potreby hospitalizácie. Vzhľadom na anamnézu a polymorbiditu bolo vhodné indikovať kompletné hemokoagulačné vyšetrenie.

Záver:
Úrad konštatoval, že zo strany všeobecného lekára nedošlo v diagnostike a liečbe povrchovej flebitídy k odbornému pochybeniu. V rámci priebehu a rozvoja ochorenia aj s pridružením zápalových komplikácii však došlo k odbornému pochybeniu v diagnosticko-liečebnom procese v nesprávnom zhodnotení rizika rozvoja hĺbkovej trombózy u rizikovej pacientky s metabolickým syndrómom. Vzhľadom k rozsahu ochorenia z pitevného nálezu je pravdepodobné, že neboli adekvátne využité základné vyšetrovacie postupy v oblasti anamnézy a hlavne adekvátneho objektívneho vyšetrenia na určenie správnej diagnózy. Keďže nebolo realizované ani konziliárne vyšetrenie cestou odbornej cievnej ambulancie možno konanie všeobecného lekára považovať v tomto smere v diagnostickom procese za odborné pochybenie. V oblasti liečby uvedené platí len v určitom percentuálnom podiele, kde treba povedať, že liečba musí sledovať aj preventívne zameranie dané kombináciou všetkých prítomných diagnóz.

Zistené nedostatky:
- neboli využité základné vyšetrovacie postupy v oblasti anamnézy, hlavne objektívneho vyšetrenia na určenie správnej diagnózy (chýba lokálny nález flebitídy - rozsah, intenzita, lokalita zapáleného varixu na DK, chýba údaj o edémoch, palpačnej citlivosti lýtok, popis periférnych pulzácií, zmeranie lýtok centimetrom)
- nebola indikovaná liečba Fraxiparínom ako preventívna liečba u rizikového pacienta
- pacientka nebola odoslaná na odborné cievne vyšetrenie chirurgom a angiológom
- nebol realizovaný odber krvi na hemokoagulačné vyšetrenie (vzhľadom na anamnézu a polymorbiditu pacientky).

Zhrnutie úradu:

Na základe záznamov v dostupnej zdravotnej dokumentácii o priebehu liečby v ambulancii VLPD zdravotná starostlivosť nebola poskytnutá správne, **zdravotná starostlivosť nebola v súlade s § 4 ods. 3 zákona č. 576/2004 Z. z.**

Sankcie:
Úradom bola uložená povinnosť prijať opatrenia na odstránenie zistených nedostatkov a ich príčin. Úrad uložil poskytovateľovi zdravotnej starostlivosti sankciu v zmysle § 50 ods. 2 písm. a) zákona č. 581/2004 Z. z.

Nedostatky vo vedení zdravotnej dokumentácie v zmysle § 19 a 21 zákona č. 576/2004 Z. z. (nesprávny identifikátor všeobecného lekára, absencia podpisu pacienta v rámci informovaného súhlasu) boli odstúpené Úradu samosprávneho kraja ako orgánu príslušnému na vydanie povolenia na prevádzkovanie zdravotníckeho zariadenia a oprávnenému vykonávať dozor nad dodržiavaním povinností poskytovateľa zdravotnej starostlivosti.

■ ■ ■ ■

Chýbali opatrenia pri možnom poškodení počas gynekologickej operácie

Anamnéza, objektívne vyšetrenia, epikritické zhrnutie:

Predmetom dohľadu bolo prešetrenie správnosti zdravotnej starostlivosti, poskytovanej 42 ročnej pacientke na gynekologicko-pôrodníckom oddelení rajónnej nemocnice v súvislosti s plánovanou gynekologickou operáciou.

Pacientka v minulosti opakovane operovaná na tom istom gynekologicko-pôrodníckom oddelení. Naposledy v apríli 2010 – vykonaná totálna hysterektómia pre recidivujúcu dyspláziu a chronickú cervicitídu. Po hysterektómii pretrvávali bolesti v podbrušku, pri sonografickom vyšetrení preukázaný nález cystických ovárií, preto bola indikovaná obojstraná adnexektómia.

Pacientka začiatkom februára 2011 prijatá na hospitalizáciu na gynekologicko-pôrodnícke oddelenie príslušnej nemocnice, na druhý deň po prijatí vykonaná operácia, operačnou indikáciou *cystis ovarialis bilat.* a *adhesiones multiplices*. Vykonaná obojstranná adnexektómia a adheziolýza.

Podľa písomného stanoviska primára gynekologicko-pôrodníckeho oddelenia dohliadaného poskytovateľa operácia prebehla bez mimoriadnych príhod. Na druhý pooperačný deň odstránený Redonov drén, následne došlo ku vzostupu telesnej teploty pacientky na 38 st. °C, sťažovala sa na kŕčovité bolesti brucha. Pri vyšetrení brucho palpačne citlivé, bez známok peritoneálneho dráždenia, peristaltika prítomná, neodchádzali vetry, preto zavedená rektálna rúrka. Nasadená parenterálna antibiotická liečba. Pre subileózny stav ordinované chirurgické konziliárne vyšetrenie a natívna RTG snímka brucha. Na tretí pooperačný deň stav pacientky mierne zlepšený. Na šiesty pooperačný deň vykonaná kontrolná natívna RTG snímka brucha s nálezom zvýšenej plynatosti, bez hladiniek, v porovnaní s predošlou snímkou bez zhoršenia. Na siedmy pooperačný deň sa pacientka sťažovala, že vetry jej neodchádzajú, brucho pri vyšetrení meteoristické, stav konzultovaný s chirurgom, ordinovaná vysoká klyzma, následne mala pacientka menšie množstvo hnedej stolice. Ordinované CT vyšetrenie brucha, ktoré preukázalo **tri veľké abscesy** v dutine brušnej - vedľa radixu mezentéria vpravo, paracekálne a v Douglasovej dutine. Pacientka preložená na chirurgické oddelenie za účelom laparotomickej revízie brušnej dutiny.

Chirurgická operácia vykonaná týždeň po gynekologickej operácii. Podľa operačného protokolu po otvorení peritonea z pravého parakolického priestoru vytekal skalený žltohnedý obsah zapáchajúci po stolici. Po otvorení abscesov z nich odsávaná skalená žltohnedá tekutina s fekálnym zápachom. Medzi kľučkami tenkého čreva sa nachádzali drobné abscesy s fibrotickými náletmi na črevách. Spod omenta v oblasti rektosigmy vytekal riedky fekulentný obsah. Po uvoľnení omenta od rektosigmy zistený **perforačný otvor** na anteromediálnej strane rektosigmy vo výške dna peritoneálnej výstelky. Operatér sa rozhodol riešiť stav kolostómiou. V pooperačnom období sa zdravotný stav pacientky zlepšoval, obnovila sa pasáž, kolostómia bola funkčná. Upravili sa parametre vnútorného prostredia. Na 6. pooperačný deň vykonané kontrolné CT vyšetrenie brucha s kontrastom, ktoré potvrdilo funkčnú kolostómiu, ale aj menšie reziduálne abscesy intraperitoneálne.

Vzhľadom na celkový priebeh ochorenia a objektívne nálezy (abscesy v dutine brušnej a únik kontrastnej látky v oblasti rektosigmy) bol u pacientky dohovorený preklad na klinické pracovisko vyššieho typu, kde vykonali operáciu, *revisio toilette, resectio omenti et mesosigmae, resectio rectosigmae, evacuatio abscessus, sutura int., jejuni–entero-enteroanastomosis, egalisatio sigmostomiae, drain tygon 2x.* Na 12. pooperačný deň pacientka v dobrom zdravotnom stave preložená do všeobecnej nemocnice na doliečenie a napokon v kompenzovanom stave s funkčnou kolostómiou prepustená do domácej starostlivosti.

Záver a zhrnutie úradu:
Pacientka prijatá na hospitalizáciu na gynekologicko-pôrodnícke oddelenie všeobecnej nemocnice na plánovanú operáciu. Operácia - obojstranná adnexektómia - indikovaná

správne. V pooperačnom období v rámci zisťovania príčiny pooperačných komplikácií ihneď pri prvých príznakoch subileózneho stavu vykonané chirurgické konziliárne vyšetrenie. Počiatočná konzervatívna liečba pri nejasnej príčine ťažkostí bola správna, až operačná revízia preukázala príčinu ťažkostí, perforáciu v oblasti rektosigmoidálneho prechodu.

Chirurgické ošetrenie uvedenej komplikácie vykonané správne, Hartmanovou operáciou, v teréne sterkorálnej peritonitídy jediné možné riešenie. Vzhľadom na skutočnosť, že ošetrenie rekta bolo vykonané v teréne sterkorálnej peritonitídy, došlo ku poruche hojenia a insuficiencia sutury pahýľa bola zdrojom recidívy abscesu. Následná revízia na vyššom klinickom pracovisku a resekcia perforácie staplerom viedli k definitívnemu vyriešeniu zdroja infekcie.

Perforácia v oblasti rektosigmoidálneho prechodu so vznikom peritonitídy je veľmi zriedkavou komplikáciou pri gynekologických operáciách. Príčina, prečo vznikla, je zrejme multifaktoriálna (*poškodenie črева pri adheziolýze, pri hemostáze, poškodenie krvného zásobenia črevnej steny, prítomnosť Redonovho drénu, divertikel črева...*). Insuficiencia steny rekta vznikala postupne s vývojom vnútrobrušnej infekcie. Chirurgická operačná revízia vykonaná 7. pooperačný deň, čiže včas.

Operačný výkon na gynekologicko-pôrodníckom oddelení (*obojstranná adnexektómia*) **nebol vykonaný štandardným spôsobom**. V operačnom náleze absentuje popis adhézií ovárií, ku ktorým orgánom boli ich zrasty a akým spôsobom boli uvoľnené. Nie je popísané, či boli rozrušené natupo, naostro nožnicami a pod. V závere operačného protokolu absentuje zápis o záverečnej revízii orgánov dutiny brušnej, ktorá má byť pri operáciách s rozsiahlymi zrastami zameraná aj na kontrolu celistvosti črevných kľučiek. V prípade pochybností je možné na revíziu črevných kľučiek privolať aj chirurga, ktorý má väčšiu erudíciu na ich kontrolu. Vzhľadom k operačnému nálezu mnohopočetných zrastov v dutine brušnej je vysoko pravdepodobné, že k poraneniu črevnej steny došlo priamo pri ich rozrušení počas operácie, eventuálne následne po operácii v mieste deserozácie, popálenia alebo nekrózy z ischémie na črevnej stene. Operatér nevykonal počas gynekologickej operácie všetky opatrenia na zistenie možného poškodenia črevnej steny .

Záver:
Postupom úradu podľa zákona č. 581 / 2004 Z. z. – vykonaním dohľadu na mieste , sa preukázalo , že zdravotná starostlivosť zo strany poskytovateľa zdravotnej starostlivosti nebola v súlade s ustanoveniami §4 ods.3 zákona č. 576/2004 Z. z.

Sankcie:
Úrad uložil poskytovateľovi zdravotnej starostlivosti sankciu v zmysle §50 odsek 2 písm. a) zákona č. 581/204 Z. z.

■ ■ ■ ■

Nezvládnutie manažmentu urgentného metabolického stavu

Anamnéza, objektívne vyšetrenia, epikritické zhrnutie:

53-ročný pacient bol liečený pre DM II. typ na PAD, hypertonickú chorobu, chronickú hepatopathiu s cholestatickým rysom a pre opakované akútne exacerbácie chronickej pankreatitídy. Dňa 25.6.2011 zavolala manželka pacienta na tiesňovú linku a operátorke udala, že jej manžel – diabetik – *„už dva dni zvracia, tlak má normálny, ale má vysoký tep“*. Operátorka odporučila volať LSPP, v prípade jej nedostupnosti alebo zhoršenia stavu pacienta volať znovu tiesňovú linku.

Po vyšetrení lekárom LSPP vzhľadom na dekompenzovaný DM bolo odporučené neodkladné prijatie na interné oddelenie NsP Levice. Po prijatí boli realizované biochemické vyšetrenia, glykémia **67,4 mmol/l,** (vypočítaná osmolalita séra cca 350). Opakovane kontrolovaná glykémia vykazovala postupný pokles hodnôt. Prvé vyšetrenie ABR realizované až **8 hodín po prijatí.** Podľa dekurzných záznamov lekár vyšetril pacienta len pri prijatí, potom je v dokumentácii záznam po 9 a po 19 hodinovej hospitalizácii. V dokumentácii sa nenachádza nijaký záznam o vitálnych funkciách (krvný tlak, pulz), len hodnoty opakovane vyšetrených glykémií. V záznamoch sestier je údaj o opakovanom zvracaní hnedej tekutiny. Druhý deň hospitalizácie je v dokumentácii prvý záznam o zmeranom krvnom tlaku 60/40 torr, pulzová frekvencia 166/min **(prvý zápis od prijatia po 28 hodinách pobytu), pacient stále nemočil** a bol zavedený permanentný katéter. V deň prijatia je v dokumentácii záznam: „pacient *už 24 hod. nemočí*“. Realizované CT vyšetrenie brucha bez známok akútnej pankreatitídy s nálezom gastrektázie a hepatomegálie. Zo zavedenej NGS vytieklo 3500 ml obsahu. Pre hypotenziu pri endotoxínovom šoku v.s. na podklade akútnej pankreatitídy, DM II. typu na PAD – dekompenzovanú s ketoacidózou pacient preložený po 36 hodinovej hospitalizácii na internom oddelení na OAIM. Pri preklade prítomná porucha vedomia v zmysle somnolencie a psychomotorického nekľudu. Pacient schvátený, dyspnoický, tachykardický, pulz na periférii slabo hmatný, dýchanie difúzne zostrené, bazálne oslabené, TK 80/60 torr, P 150/min, saturácia O2 – 75%. Napriek intenzívnej liečbe s obehovou podporou pretrvávala hypernatriémia a hyperosmolalita. CT vyšetrenie potvrdilo bilaterálnu bronchopneumóniu s progresiou, fluidotoraxom, gastroplégiu a hepatomegáliu. Desiaty deň po prijatí došlo k zástave srdca okamžite zahájená KPCR, ukončená ako neúspešná. Podľa pitevného protokolu príčinou smrti bolo multiorgánové zlyhanie, základným ochorením bola cirhóza pečene, ložisková akútna nekrotizujúca pankreatitída a cor biventriculare, komplikáciou základnej choroby anasarka, šokové pľúca a abscedujúca bronchopneumónia.

Záver:
Diagnóza u pacienta v podstate dobre postavená od začiatku, išlo o akútny stav u diabetika podmienený akútnou pankreatitídou, síce hodnotený ako diabetická ketoacidóza, čo nebolo presné určenie diagnózy, ale vzhľadom na to, že hyperglykemický hyperosmolárny stav sa liečia v princípe rovnako, táto chyba nebola závažného rázu. Poskytovaná liečba počas pobytu pacienta na internom oddelení volená správne, ale **manažment urgentného metabolického stavu počas pobytu na internom oddelení nebol zvládnutý.** Išlo o veľmi laxný prístup k veľmi ťažkej metabolickej poruche, ktorá si vyžadovala ďaleko urgentnejší a lepšie monitorovaný prístup zo strany lekárskeho personálu. Nie je možné u pacienta v tak závažnom zdravotnom stave nesledovať základné vitálne funkcie a nepristupovať k nemu s plnou vážnosťou zásad platných pre tento urgentný stav, čoho dôkazom je aj to, že sa zhoršilo vedomie pacienta počas pobytu na internom oddelení pri pretrvávajúcej anúrii.

Zhodnotenie úradom:
Pacient vo veľmi ťažkom metabolickom stave s veľmi ťažkým základným vyvolávajúcim ochorením (akútna pankreatitída), komplikovaný renálnym zlyhaním, ktorý sa komplikoval abscedujúcou bronchopneumóniou napriek trojkombinácii podávaných antibiotík na pozadí cirhózy pečene, čo všetko dáva taký súhrn diagnóz, že je možné pripustiť, že ani adekvátny urgentný prístup k pacientovi od začiatku jeho pobytu v nemocnici nemusel viesť k záchrane jeho života.

Záver:
Výkonom dohľadu úrad konštatoval, že zdravotná starostlivosť zo strany poskytovateľa zdravotnej starostlivosti **nebola poskytovaná správne,** nebola v súlade s ustanoveniami § 4 ods. 3 zákona č. 576/2004 Z. z. o zdravotnej starostlivosti.
Podanie v časti týkajúcej sa postupu KOS Nitra bolo odstúpené na priame vybavenie MZ SR.

Sankcie: Úrad uložil poskytovateľovi zdravotnej starostlivosti pokutu v zmysle § 50 odsek 2 písm. a) zákona č. 581/2004 Z. z.

■ ■ ■ ■

Podozrenie na NCMP – CT mozgu bez kontrastu do 45 min.

Anamnéza, objektívne vyšetrenia, epikritické zhrnutia:

70-ročná pacientka liečená pre vysoký krvný tlak a ischemickú chorobu srdca prišla na centrálny príjem bez poukazu, anamnesticky udala, že dva dni pozoruje slabšiu pravú ruku, zhoršené rozprávanie a v deň prijatia aj pokles pravého ústneho kútika.

Po prijatí na neurologické pracovisko pacientke nasadená vasoaktívna a antiagregačná liečba, realizované štandardné hematologické a biochemické vyšetrenia. Na tretí deň vykonané CT vyšetrenie mozgu bez akútnych ložiskových zmien a vykázalo postmalatickú léziu v centrum semiovale l.sin. DDUSG karotíd vykázalo susp. oklúziu v oblasti bifurkácie ACI vľavo a bifurkačnú stenózu ACI vpravo, preto nasledujúci deň realizované CTA extrakraniálneho karoticko – vertebrálneho riečiska, ktoré vykázalo subtotálnu odstupovú stenózu ACI l.sin. Angiochirurg pri konziliárnom vyšetrení odporučil MRI vyšetrenie mozgu za účelom vylúčenia červenej malácie. Pri MRI vyšetrení nález – *viacpočetné ischemické ložiská ľavej hemisféry mozgu s maximom v povodí ACM s objemnejším ischemickým ložiskom v corona radiata l.sin. v subakútnom štádiu bez expanzívnych prejavov*. Napriek vazoaktívnej liečbe sa stav zhoršoval, prehlboval sa neurologický deficit až do obrazu pravostrannej hemiplégie a fatických porúch. Konzultovaný angiochirurg zvažoval operačné riešenie ACI, ale vzhľadom na pridruženú hypostatickú bronchopneumóniu a nesúhlas príbuzných odporučený konzervatívny postup. Pacientka prepustená do ambulantnej starostlivosti po 19 dennej hospitalizácii. Pri prepustení afebrilná, pretrvávala pravostranná hemiplégia.

Záver:
Po prijatí sa realizovali všetky žiadúce a v danom prípade selektívne indikované vyšetrenia. CT vyšetrenie mozgu pri evidentnom podozrení na rozvíjajúcu sa cievnu príhodu mozgovú vykonané až na tretí deň hospitalizácie. Všetky vykonané vyšetrenia hodnotené správne a tiež nasadená liečba bola správna. Vzhľadom k povahe lézie (poškodenie mozgovej hemisféry s jej klinickým obrazom a trvalými následkami) sa dá predpokladať, že včas podaná trombolytická liečba (ak by bola podľa celoslovensky platných kautel indikovaná) by mohla zmierniť, resp. zvrátiť nepriaznivý priebeh cievnej ischemickej lézie. V danom prípade ale trombolytická liečba nebola indikovaná. Podľa doteraz platných smerníc MZ SR možno túto liečbu aplikovať maximálne do troch hodín od vzniku ischemickej príhody. V danej zdravotnej situácii sa však anamnesticky aj objektívne zaregistrovali príznaky cerebrálnej lézie pretrvávajúce najmenej dva dni, takže trombolytická liečba sa stala kontraindikovanou.
Náhla cievna príhoda je akútny stav, podmienený poruchou cerebrálnej cirkulácie netraumatickej etiológie, ktorý sa prejavuje náhle vzniknutým neurologickým deficitom a je indikáciou na urgentné neurologické a radiologické (CT) vyšetrenie umožňujúce oddiferencovať základné klinické jednotky. Včasné odlíšenie klinických jednotiek je kritické vzhľadom na rozdielnu liečebnú stratégiu pri jednotlivých typoch NCPM. Počiatočným vyšetrením u pacientov s podozrením na NCPM je CT mozgu bez kontrastu, vyšetrenie a interpretácia nálezu sa musí urobiť do 45 minút od vstupu do cieľového zdravotníckeho zariadenia.

Zhodnotenie úradom:
CT vyšetrenie mozgu sa malo vykonať neodkladne po prijatí na neurologickú kliniku. CT vyšetrenie je jednoznačne prioritným vyšetrením pri odhalení klinických prejavov lézie mozgu. V danom prípade ani okamžite vykonané CT vyšetrenie mozgu by zásadne neovplyvnilo ďalšie medicínske postupy vrátane liečebných a teda nedošlo k ujme na celkovom zdravotnom osude pacientky.

Záver:
Úrad konštatoval, že zdravotná starostlivosť zo strany poskytovateľa zdravotnej starostlivosti **nebola poskytovaná správne.** Po prijatí nebolo neodkladne vykonané CT vyšetrenie mozgu, čím došlo ku porušeniu ustanovenia § 4 ods. 3 zákona č. 576/2004 Z. z.

Sankcie: Úrad uložil poskytovateľovi zdravotnej starostlivosti nápravné opatrenia.

■ ■ ■ ■

Nesprávne stanovená diagnóza, poškodenie pacienta

Podanie pacienta, ktorý žiadal o prešetrenie správnosti jemu poskytnutej zdravotnej starostlivosti v období od 31.7.2009 až 12/2009. Pisateľ v podaní uvádzal, že mu nebola stanovená správna diagnóza, a tým nesprávne nasadená liečba. Starostlivosť zdravotníckych pracovníkov chirurgického oddelenia považuje pacient za neodbornú a nedbalú. Týmto konaním mu spôsobili trvalú ujmu na zdraví ale aj majetkovú, keďže bol rok práceneschopný.

Anamnéza, objektívne vyšetrenia, epikritické zhrnutia:

Dňa 31.7.2009 sa 54-ročný pacient po páde z motorky dostavil na vyšetrenie do nemocnice pre bolesť pravej nohy v oblasti bedrá. Službukonajúci lekár - chirurg pacienta vyšetril, dal urobiť RTG snímku bolestivej končatiny a stanovil Dg: contusio coxae l.dx. (pohmoždenie pravého bedrá). Pacient bol prijatý na hospitalizáciu. O dva dni prepustený do domácej starostlivosti s odporúčaním kľudového režimu, chôdza len s barlami a pri bolestiach užiť analgetikum (liek od bolesti Tralgit). Pri kontrole o 5 dní opäť odporúčané užívanie analgetík a kontrola o 14 dní. Dňa 21.8.2009 pri kontrolnom vyšetrení pokračuje liečba analgetikami a chôdza za pomoci barlí, kontrola o mesiac.
V priebehu septembra, októbra, novembra až do 4.12.2009 pacient navštevoval rehabilitačné pracovisko a rehabilitoval podľa odporúčania rehabilitačnej lekárky a chodil na kontroly na rehabilitačnú ambulanciu toho istého zdravotníckeho zariadenia, kde bol prvýkrát ošetrený a hospitalizovaný.
Keďže zdravotný stav sa ani po 4 mesiacoch a dlhej rehabilitácii nelepšil, bolesti pretrvávali a ako uvádza v podaní, svaly na nohe mal ochabnuté, rozhodol sa navštíviť súkromnú chirurgickú ambulanciu.

Zo záznamu z vyšetrenia na súkromnej chirurgickej ambulancii úrad zistil: objektívne - **pravá DK skrátená o 2,5 cm, atrofia svalov, výrazne obmedzená a bolestivá rotácia v pravom bedrovom kĺbe. Kontrolná RTG snímka preukázala zlomeninu krčka stehennej kosti.** Lekár okamžite kontaktoval traumatologické pracovisko, kde bol pacient vyšetrený a pripravovaný na aplikáciu TEP (totálna endoprotéza bedrového kĺbu). Dňa 12.1.2010 pacient po operačnom zákroku prepustený do ambulantnej starostlivosti.

Zistené nedostatky pri výkone dohľadu:
1. Nesprávne zhodnotená RTG snímka zo dňa 31.7.2009, keď pacient prišiel do zdravotníckeho zariadenia pre úraz po páde z motorky. Ošetrujúci lekár - chirurg, nesprávne zhodnotil nález na RTG snímke a stanovil nesprávnu diagnózu: contusio coxae l.dx. (pohmoždenie pravého bedrá). Pacient bol prijatý na hospitalizáciu a o dva dni prepustený do domáceho liečenia.
2. Ani pri opakovaných kontrolách, keď pacienta videl chirurg **nebolo ordinované kontrolné RTG vyšetrenie** aj keď pacientov stav sa nelepšil a stále pri kontrolách udával bolesti.

3. Počas kontrolných vyšetrení nebol pacient objektívne vyšetrený, boli len popísané jeho subjektívne pocity, že noha je bolestivá.

4. Takmer 4 mesiace pacient rehabilitoval so zlomeným krčkom stehennej kosti. Ani rehabilitačný lekár pri kontrolných vyšetreniach neordinoval kontrolné rtg vyšetrenie, aj keď sa stav pacienta ani po dlhodobej rehabilitácii nezlepšoval.

5. RTG snímka z 31.7.2009 nebola popísaná rádiológom. Bola zhodnotená len chirurgom, ktorý pacienta prijal na hospitalizáciu. Na základe jeho zhodnotenia stanovená nesprávna diagnóza a ordinovaná nesprávna liečba.

Pri dohľade na mieste poskytovateľ uznal, že zlomenina na rtg snímke nebola lekárom poznaná, aj keď na snímke zreteľná. Odborník z odboru rádiológia, k prípadu prizvaný rtg snímku zo dňa 31.7.2009 zhodnotil - jednoznačne potvrdil zlomeninu (*Fractura subcapit femoris l.dx.cum disloc. levis).*

Záver dohľadu:

Pri poskytovaní zdravotnej starostlivosti 54-ročnému pacientovi v zdravotníckom zariadení **došlo k porušeniu § 4 ods. 3 zákona č. 576/2004 Z. z.** v tom, že:
- pacientovi nebola stanovená správna diagnóza (nesprávne stanovená diagnóza nebola korigovaná ani pri opakovaných kontrolách pacienta v chirurgickej a rehabilitačnej ambulancii);
- nebola ordinovaná správna liečba (pacient so zlomeninou 4 mesiace rehabilitoval).

Dohliadaný subjekt **porušil § 79 ods. 1 písm. l) zákona č. 578/2004 Z. z. v tom, že** v záznamoch z kontrolných vyšetrení chýbajú údaje o objektívnom náleze , čo je v rozpore s § 19 ods. 2 písm. c) zákona č. 576/2004 Z. z. a v rozpore s Odborným usmernením MZ SR č. 07594/2009-OZS zo dňa 24.9.2009.

Sankcie:
Úrad uložil poskytovateľovi zdravotnej starostlivosti sankciu v zmysle § 50 odsek 2 písm. a) zákona č. 581/2004 Z. z.

■ ■ ■ ■

Úraz brucha pri športe

Predmet dohľadu - preskúmanie poskytnutej zdravotnej starostlivosti (ZS) maloletému pacientovi nar. 1997, lekárom RLP tesne po polnoci z 3.3. na 4.3.2011. RLP privolaná pre bolesti brucha kŕčovitého charakteru. Pacient vyšetrený, bola mu daná analgeticko spasmolytická liečba, po ktorej zaspal. Ráno 4.3.2011 cca o 7.00 hod opäť privolaná RLP, avšak stav dieťaťa bol veľmi vážny, upadlo do bezvedomia. Zahájená resuscitácia a dieťa bolo prevážané do najbližšej nemocnice. Dieťa exitovalo. Otec nebohého maloletého žiadal o preverenie dostatočnosti poskytnutej lekárskej pomoci.

Anamnéza, objektívne vyšetrenia, epikritické zhrnutia:

Preskúmaním zdravotnej dokumentácie (ZD) vyžiadanej pre potreby dohľadu bolo zistené, že maloletý (dieťa/pacient) mal v čase ochorenia cca 13 r. 3 mesiace. Bol chudý, drobný, mal 158 cm, vážil 36 kg. Nebýval vážnejšie chorý. V priebehu dňa, pred začatím klinických príznakov ochorenia – 3.3.2011 sa cítil dobre, bez ťažkostí, bol v škole, u príbuzných, odpoludnia hral futbal. Stravoval sa normálne. Jedol v ten deň niekoľko kúskov opečenej slaniny s chlebom, pil čaj. Večer jedol cestovinu s kakaom. Nesťažoval sa na žiadne bolesti. Večer si ľahol a spal. Asi o 23,30 hod. sa zobudil a otcovi sa sťažoval na bolesť – kŕče v bruchu. Následne mal stolicu, ale po nej mu bolesť neustúpila. Otec vzhľadom na to, že bolesť neustupovala volal tiesňovú linku 112 o 00,19 hod. (už 4.3.2011). Dojazd k pacientovi o 00,35 hod.
Lekár zásahovej skupiny riadne odobral anamnézu od príbuzných, dieťa vyšetril pohľadom, posluchom, pohmatom a poklopom. Zistil zvýšenú plynatosť čriev, nezistil defanz prednej steny brucha, nezistil odpor v dutine brušnej, peristaltika bola prítomná. Základné životné funkcie v norme, včítane saturácie periférnej krvi a kapilárneho návratu (TK 110/70 torr., akcia srdca pravidelná 60/min., dychová frekvencia 16, O2 saturácia 100%, GCS 15). Stav dieťaťa uzatvoril ako Colica abdominalis, Gastritis acuta. Podaný Analgin 1 amp (5 ml) im., po ktorej sa pacientovi uľavilo. Dieťa ponechané v domácom ošetrení. Podľa vyjadrenia poskytovateľa ZS rodina dieťaťa bola poučená o nutnosti návštevy detského lekára na ambulancii ráno. Súčasne odporúčané v prípade komplikácii volať opäť záchranku.
Zo ZD a z podnetu ďalej vyplýva, že po odchode posádky RLP pacient zvracal 1x tekutý obsah, stolicu už nemal, odchod vetrov nie je spomenutý. Vypil 2 poháre čaju. Následne zaspal a otec ho pozoroval. Neskôr aj on išiel spať. Asi o 6.00 hod. si pacient opäť sťažoval na bolesti brucha. Skolaboval, nemohol sa postaviť. Bol rodinou uložený na posteľ, no „srdce mu už nebilo“. Pulz mal údajne hmatný?! Preto príbuzní opäť volali tiesňovú linku 112 o 7,00:34. Zásahová skupina RLP prišla na miesto o 07,13 hod. V medziobdobí – pokiaľ prišla posádka RLP – údajne bolo dieťa oživované príbuznými.
Lekár zásahovej skupiny zistil, že dieťa oživované nie je, nemá srdcovú akciu, nemá hmatný pulz, zrenice obojstranne široké 4 mm. GCS 3 b. Bez meškania začatá kardiopulmonálna resuscitácia s riadenou ventiláciou a farmakologickou podporou podanou na mieste i.v. (Noradrenalin 4 amp, Atropin 2 amp. ... 7,16 hod.). Vzhľadom na agresivitu príbuzných volaná polícia. Záchranári sa rozhodli dieťa previesť do nemocnice. Počas cesty dieťa kontinuálne resuscitované. EKG záznam však vykazoval izoelektrickú čiaru. Resuscitácia ukončená po 50 min. Dg. náhla smrť z neznámych príčin. Úmrtie zaznamenané o 8,13 hod. Odporúčaná súdna pitva.
Z pitevného protokolu a znaleckého posudku z odvetvia toxikológie - vyňaté: *„...Ložiskové pomliaždenie svaloviny brušnej steny v ľavom medzibruší. Výpotok v brušnej dutine s prímesou krvi, cca 550 ml. Zhrubnutie a červenofialové sfarbenie črevnej steny s krvácaním do tenkého a časti hrubého črева (hemoragická infarzácia tenkého črева). Zvýšené pasívne prekrvanie vnútorných orgánov. ... “*
Z mikroskopických vyšetrení jednotlivých orgánov: „... *Hrubé črevo* – výrazné pasívne prekrvenie v submukóze a sliznici až s ložiskami prekrvácania a s prítomnosťou gram-pozit. tyčiniek. Nekróza epitelových buniek. *Tenké črevo (ileum)* - výrazné pasívne prekrvenie v submukóze, nekróza epitelových buniek, miestami prítomnosť zmiešaných trombov v cievach submukózy. *Tenké črevo (jejunum)* - Výrazné pasívne prekrvenie v submukóze a sliznici s ložiskami prekrvácania, nekróza epitelových buniek ...“.
Z toxikologických vyšetrení vyňaté: Widmarkovou skúškou nebola zistená prítomnosť etylalkoholu. Z biologických materiálov bola zisťovaná aj prítomnosť iných psychoaktívnych látok. ... Bola zistená prítomnosť Metamizolu, ktorý je súčasťou rôznych liekov (aj Analgínu)

Metamizol pôsobí spasmolyticky a pri väčších dávkach aj hypotenzívne. Podľa pitevného protokolu a posudku farmakológa bola dieťaťu podaná vyššie dávka Metamizolu (5 ml = 2500 mg), pri jeho hmotnosti (36 kg). Dostatočná liečebná dávka vzhľadom na hmotnosť dieťaťa je v rozmedzí 216 – 576 mg Metamizolu, t.j. 1 – 2 ml. Podaním vyššej dávky liečiva môže prísť pri hypotenzii k zhoršeniu prekrvenia črева a spasmolytickým účinkom prekryť niektoré príznaky potrebné pre správnu diagnostiku.
Podľa záverov pitevného protokolu a toxikologického vyšetrenia bezprostrednou príčinou smrti dieťaťa bol endotoxínový šok, pri paralytickom ileu (ochrnutí tenkého črева) v dôsledku poruchy prekrvenia črева.

Bolesť brucha u detí býva častý a nešpecifický príznak a uvádza sa v odbornej literatúre, že až 80% prípadov brušných bolestí je nezávažných. Pozornosť treba venovať bolestiam, ktoré trvajú dlhšie ako 2–3 hod., alebo majú kŕčovitý charakter, aj keď nie sú sprevádzané napätím brušnej steny. Zdravotný stav dieťaťa bol lekárom RLP 4.3.2011 o 00,35 hod. hodnotený ako Colica abdominalis, Gastritis acuta. Aktuálny stav nenaznačoval peritoneálne dráždenie, stolica bola, peristaltika bola prítomná, zistená len zvýšená plynatosť. Základné životné funkcie zhodnotené ako normálne. Nebola meraná telesná teplota a urobené vyšetrenie per rectum. Nebol položený dopyt na možný úraz v predchádzajúcom období.
Prekvapujúce však je, že pri prakticky negatívnom náleze na bruchu bola podaná injekčná spasmolyticko analgetická liečba – Analgin 5 ml (2500 mg) im. Podávanie analgetík v neodkladnej ZS môže prekryť príznaky rozvíjajúceho sa ochorenia a preto by mal takýto pacient absolvovať aj vyšetrenie, ktoré by mohlo patofyziologický dej v dutine brušnej priblížiť aj obrazom (USG, RTG), prípadne aj laboratórne. Tým skôr, keď bola prekročená odporúčaná dávka predmetného lieku.
Spornou sa javí tiež skutočnosť, že pri objektívnom vyšetrení sa žiadne bolestivé miesto na prednej brušnej stene nepopisuje. Hoci pri pitve bolo zistené prekrvácanie brušnej steny a peritonea. Ďalej pitevný nález odkryl infarsáciu črева s nálezom drobných krvácaní v mezentériu a v stene črева. K tomuto stavu, potvrdenému pitevným nálezom mohlo prísť po tupom úraze prednej brušnej steny (náraze pri športe?? - futbale?).
Správnym postupom pri poskytovaní neodkladnej ZS by bolo, po podaní analgetickej liečby, transportovať detského pacienta do zdravotníckeho zariadenia.

Zistené nedostatky pri výkone dohľadu:
Skupina vykonávajúca dohľad zistila, že lekár RLP dňa 4.3.2011 o 00,35 hod. pacientovi nediagnostikoval akútnu brušnú príhodu a podal mu liek Analgin vo vyššej dávke. Netransportoval dieťa do nemocničného zariadenia na obrazové, príp. laboratórne vyšetrenia.
Zdravotná starostlivosť nebola poskytnutá správne, v súlade s § 4 ods. 3 zákona 576/2004 Z. z.

Sankcie:
Úrad uložil poskytovateľovi zdravotnej starostlivosti sankciu v zmysle § 50 ods. 2 písm. a) zákona č. 581/2004 Z. z.

■ ■ ■ ■

Podcenenie anamnestického údaju o operácii v malej panve

Vnučka pacientky žiadala prešetriť poskytovanie zdravotnej starostlivosti jej 81 r. starej mame. Pacientka po gynekologickej operácii vyšetrená na UPS poskytovateľa pre neschopnosť postaviť sa na nohu, ktorá bola zapálená. Lekár ju neprijal na hospitalizáciu. Na druhý deň musela byť pre zhoršený stav prijatá a o 11 dní exitovala.

Anamnéza, objektívne vyšetrenia, epikritické zhrnutia:

81-ročná pacientka s dlhoročnou anamnézou prolapsu uteru sa podrobila vaginálnej hysterektómii so zavedením sieťky. Po nekomplikovanom pooperačnom priebehu o 5 dní prepustená domov do ambulantnej starostlivosti.
Pre bolesti v ľavom stehne, 12 dní po operácii vyšetrená na ÚPS poskytovateľa (5.3.2011 o 18,51 hod).
Zo zápisu lekára v chirurgickej ambulancii: privezená RLP, pacientka nechodí, flegmona na ľavom stehne, afebrilná. SPL: lokálne bolestivosť, indurácia ľavého stehna, opuch, flegmóna, pacientka nedostúpi. USG vyšetrenie žíl: Bez priamych a nepriamych známok HVT (hĺbkovú venóznu trombózu) v malej panve a úrovni ľavej dolnej končatiny. Dg: Flegmóna/erysipel femoris l.sin. Dopor: šetrenie, ATB Zinnat 2 x 500mg, Paralen 500 mg 2 x 1, kontrola v chir. amb. o 3-4 dni, pri zhoršení aj skôr.

Na druhý deň t.j. 6.3.2011 o 20,30 hod. vyšetrená lekárom LSPP pre zväčšujúci sa opuch ĽDK, bolesti. Pacientka neprijíma potravu, pije málo. Odoslaná na chirurgickú ambulanciu na eventuálnu hospitalizáciu.

Dňa 6.3. 2011 o 22,30 hod. pacientka prijatá na chirurgické oddelenie poskytovateľa pre zhoršenie stavu a lokálny nález flegmóny s emfyzémom v oblasti ľavého stehna. Stav si vyžiadal opakované chirurgické intervencie a zmeny antibiotík, pričom zdrojom infekcie bol pooperačný zápal v malej panve po gynekologickej operácii. Tento zápal si vyžiadal aj gynekologickú intervenciu - evakuáciu abscesu v Douglasovom priestore. U pacientky sa postupne lokálny nález zlepšoval, avšak 17.3.2011 exitovala za príznakov kardiorespiračného zlyhania. Obhliadajúci lekár pitvu nenariadil.

Zistené nedostatky:
Lekár na chirurgickej ambulancii ÚPS 5.3.2011 nepostupoval správne. U pacientky geriatrického veku došlo k pooperačnej komplikácii – masívnej pelvickej infekcii až sepsy so šírením na ľavé stehno. Infekčná komplikácia vznikla s časovým odstupom od operácie. Operácia vykonaná na pracovisku iného poskytovateľa.

Pacientka bola 12 dní po operácii vyšetrená na chirurgickej ambulancii poskytovateľa v rámci ÚPS (podľa pečiatky sekundárnym lekárom bez atestácie). V diferenciálnej diagnostike lekár vylúčil hlbokú venóznu trombózu (vykonaním USG vyšetrenia žíl dolných končatín). Stav uzavrel ako flegmónu – erisypel napriek tomu , že chýbal základný atribút eysipelu – vysoká teplota.

Nezobral do úvahy anamnestický údaj o vykonanom operačnom zákroku – hysterektómii (čo bolo zreteľne uvedené v Zázname o zhodnotení zdravotného stavu osoby, vyhotovenom posádkou RZP, ktorá pacientku priviezla na vyšetrenie) a neuvažoval diferenciálne diagnosticky aj o možnosti pooperačnej komplikácie. Pooperačné hnisavé komplikácie v zmysle abscesov sa prejavujú najčastejšie 10-14 pooperačný deň. Službukonajúci lekár nepostupoval správne v tom, že nekonzultoval gynekológa.

Záver:
Dohliadaný subjekt pri poskytovaní zdravotnej starostlivosti 81-r. pacientke porušil ustanovenia **§4 ods.3 zákona č. 576/2004 Z. z.** v tom, že:
- lekár na chirurgickej ÚPS ambulancii 5.3.2011 nezobral do úvahy anamnestický údaj o vykonanom operačnom zákroku – hysterektómii, neuvažoval diferenciálne diagnosticky o možnej pooperačnej komplikácii a nekonzultoval stav pacientky s gynekológom. Nestanovil správnu diagnózu a pacientku neprijal na hospitalizáciu, aj keď si to jej stav vyžadoval.

Sankcie:
Úrad uložil poskytovateľovi zdravotnej starostlivosti sankciu v zmysle § 50 ods. 2 písm. a) zákona č. 581/2004 Z. z.

Poučenie: Pacientka mala byť hospitalizovaná pre klinický nález, pooperačný stav, vek a nemožnosť na nohu dostúpiť. Antibiotiká pri hospitalizácii mohli byť podávame parenterálne, čím by sa zvýšila ich účinnosť.

■ ■ ■ ■

Nerešpektovanie anamnestických údajov - chybná diagnózy chirurga

Anamnéza, objektívne vyšetrenia a epikritické zhrnutia:

Pacientka vyšetrená v chirurgickej ambulancii dohliadaného poskytovateľa. Anamnesticky zistené, že stúpila na ihlu a bolí ju pravý členok. Objektívne - pravá noha bez opuchu a výraznejšej palpačnej bolestivosti. Klinický stav hodnotený ako distorsio ATC l. dx. – S93.4 Vyvrtnutie a natiahnutie členkového kĺbu a nohy, ordinovaný Višnevského olejobalzam (ďalej VOB), kontrola o dva dni. Pacientka podľa písomného záznamu v zdravotnej dokumentácii informovaná o svojom zdravotnom stave o navrhnutej liečbe a svojím podpisom potvrdila súhlas s poskytnutím zdravotnej starostlivosti. Pri kontrolnom vyšetrení s odstupom dvoch dní pacientka udávala silné bolesti v oblasti po vpichu ihly. Objektívne - miesto vpichu a oblasť pod pravým vonkajším členkom palpačne citlivé. Klinický nález opäť hodnotený ako S93.4 Vyvrtnutie a natiahnutie členkového kĺbu a nohy, ordinovaný lokálne VOB a antibiotická liečba Amoksiklavom tbl 3 x 625 mg s chirurgickou kontrolou o 4 dni. Pacientka sa však na odporúčanú kontrolu dostavila až po dvoch týždňoch. Pri tejto kontrole konštatované, že všeobecnou lekárkou pre dospelých mala pacientka upravenú antibiotickú liečbu. Objektívne rana kľudná, klinický stav opäť hodnotený ako S93.4 Vyvrtnutie a natiahnutie členkového kĺbu a nohy a pacientke odporučené ortopedické vyšetrenie. Po troch dňoch pacientka navštívila ortopedickú ambulanciu iného poskytovateľa zdravotnej starostlivosti. Tam objektívne zistený mierny opuch pod vonkajším členkom vpravo, palpačná citlivosť sinusu tarsi, hybnosť bolestivá a prítomná palpačná citlivosť piateho metatarzu. Odporúčané RTG vyšetrenie pravého chodidla a kontrola s RTG nálezom, ordinované nesteroidné antiflogistiká a analgetiká. Vyhodnotením RTG nálezu zistené „corpus alienum plantae pedis l. dx.“ (ulomený koniec ihly) a pacientke odporúčané chirurgické vyšetrenie na vyššom špecializovanom pracovisku, kde jej počas následne realizovanej hospitalizácie chirurgicky odstránili ulomený koniec ihly z pravej nohy.

Podľa vyjadrenia poskytovateľa pacientka udala, že stúpila na ihlu, ale neudala, že časť ihly chýba a sťažovala sa iba na bolesti členka. Pre vylúčenie možnej komplikácie po vpichu bola zahájená aj antibiotická liečba. Po 19–dňovej antibiotickej liečbe stav nevykazoval zhoršenie, naopak ukľudnenie. Nakoľko sa jednalo o pacientku, ktorá mala ťažkosti s pohybovým aparátom, bola odporučená konzultácia na ortopedickej ambulancii.

Zhrnutie úradu:
Pacientka pri prvom vyšetrení v chirurgickej ambulancii udávala, že stúpila na ihlu a bolí ju pravý členok, miesto vpichu nebolo však objektívne ošetrujúcim lekárom vyšetrené. Klinický stav bol ošetrujúcim lekárom nesprávne hodnotený ako distorzia v oblasti členkového kĺbu, napriek anamnestickým údajom o subjektívnych ťažkostiach vzniknutých po stúpení na ihlu a konštatovaniu absencie opuchu a výraznejšej palpačnej citlivosti členka pri objektívnom vyšetrení. Pri kontrole po dvoch dňoch pacientka udávala „silné bolesti v oblasti po vpichu ihly“, čo je v rozpore s tvrdením poskytovateľa, že pacientka sa sťažovala iba na bolesti členka. Pri chirurgickom vyšetrení pri zhoršení zdravotného stavu jej boli ordinované antibiotiká bez objektívnych príznakov infekcie ako prevencia jej vzniku. Táto antibiotická preventívna liečba trvala cca 3 týždne, bez adekvátnej diagnózy zdôvodňujúcej túto prolongovanú liečbu. Napriek anamnestickému údaju o stúpení na ihlu, pretrvávaniu bolestí v mieste vpichu s jeho palpačnou citlivosťou nebolo u pacientky ordinované RTG vyšetrenie pravej nohy. U pacientky aplikovaná liečba non lege artis, nesprávne stanovená diagnóza distorzie členkového kĺbu bez zodpovedajúceho fyzikálneho nálezu a poskytovateľom neboli využité všetky dostupné vyšetrovacie postupy na stanovenie správnej diagnózy (nebolo ordinované RTG vyšetrenie). Zdravotná starostlivosť nebola pacientke u dohliadaného subjektu poskytnutá štandardným spôsobom, v dostatočnom rozsahu a správne.

Úrad výkonom dohľadu **zistil** u dohliadaného subjektu **nedostatky:**

1. U pacientky, ktorá anamnesticky jasne udávala, že stúpila na cudzie teleso a má silné bolesti v oblasti vpichu, bola nesprávne stanovená diagnóza „Vyvrtnutie a natiahnutie členkového kĺbu a nohy“, bez subjektívnych a objektívnych nálezov potvrdzujúcich túto diagnózu.

2. Vzhľadom na dokumentovaný diagnostický záver, antibiotická liečba nebola ordinovaná štandardným spôsobom.

3. Neboli včas ordinované doplňujúce vyšetrenia na diferenciálnu diagnostiku pretrvávajúcich ťažkostí a napriek údaju, že stúpila na ihlu, nebolo ordinované RTG vyšetrenie nohy.

Záver:
Výkonom dohľadu úrad konštatoval, že zdravotná starostlivosť zo strany poskytovateľa zdravotnej starostlivosti **nebola poskytovaná správne, nebola v súlade s § 4 ods. 3 zákona č. 576/2004 Z. z.** o zdravotnej starostlivosti.

Sankcie: Úrad uložil poskytovateľovi zdravotnej starostlivosti sankciu v zmysle § 50 ods. 2 písm. a) zákona č. 581/2004 Z. z.

■ ■ ■ ■

Nespráva diagnostika a liečba zápalového ochorenia v gynekologickej ambulancii

Anamnéza, objektívne vyšetrenia a epikritické zhrnutie:

Pacientka so zavedeným intrauterinným telieskom (ďalej IUD); bez časovej identifikácie termínu jeho zavedenia, (v zdravotnej dokumentácii z 1.12.2003 sú však už popisované vlákna IUD pri vyšetrení v spekulách) bola 12.4.2011 vyšetrená v gynekologickej ambulancii (ďalej GA) dohliadaného poskytovateľa pre bolesti v pravom podbrušku.

Záznam z vyšetrenia: „PM: 14.3.2011, FW 20/..., moč negat., subj. bolesti v pr. podbrušku, palp. adnexitis et parametritis ac. l. dx., specula colpitis, vlákna IUD, Obj. na extr. IUD! (objednaná na extrakciu IUD), th: Doxybene, Ketonal inj., Polygynax vag. 2x, Ko o týždeň". V dňoch 13.4., 14.4., 15.4., 18.4. a 19.4.2011 pacientke aplikovaný Ketonal i.m. Dňa 28.4.2011 pacientka na kontrolnom vyšetrení v GA: „PM 14.4.2011, subj. dobre, palp. v norme, specula biolog. obsah poš., vlákna IUD prít., DANA ex !" Dňa 12.5.2011 pacientka vyšetrená v GA iného poskytovateľa ako nekapitovaná pacientka počas zastupovania dohliadaného poskytovateľa. Subjektívne udávala bolesti v podbrušku a v okolí umbilika, pred 2 dňami vyšetrená v rámci LSPP a na chirurgickej ambulancii. Pri objektívnom vyšetrení brucho doskovito tvrdé, odobratý výter z pošvy na K + C s kultivačným nálezom Enterococcus species. Pri USG vyšetrení orgánov malej panvy vedľa uteru prítomná suspektná abscesová dutinka. Laboratórnym vyšetrením krvi realizovaným pri vyšetrení LSPP zistená hodnota CRP 402 mg/l. Vzhľadom na celkový schvátený stav pacientky a nález abdomen acutum odoslaná na gynekologické oddelenie (ďalej GO) všeobecnej nemocnice, kde bola prijatá 12.5.2011 a 16.5.2011 jej realizovali laparotómia pre diagnózy: abscessus tuboovarialis l.dx., pyosalpinx l.sin., abscessus cavi Douglasi, appendicitis inducta, adhaesiones multiplices, abscesové ložiská medzi kľučkami tenkého čreva, pelvic pain. Realizované nasledujúce výkony: adnexektómia l.dx., salpingektómia l.sin., apendektómia, adhéziolýza, laváž a drenáž brušnej dutiny. Po aplikácii trojkombinácie antibiotík pacientka 23.5.2011 v dobrom stave prepustená do ambulantnej starostlivosti.

Podľa vyjadrenia poskytovateľa navštívila pacientka GA po viac ako 5 rokoch. V minulosti mala zavedené IUD, na kontroly však nechodila.

Zhrnutie úradu:

Pacientka 12.4.2011 vyšetrená na GA pre bolesti brucha, jej vyšetrený moč a FW v prvej hodine. V zázname z vyšetrenia absentuje korektný palpačný gynekologický nález na vnútorných rodidlách, namiesto neho je uvedená len diagnóza akútneho pravostranného zápalu vaječníka a parametrií. Vyšetrenie v zrkadlách je taktiež obmedzené na diagnózu zápalu pošvy a prítomnosť vlákien IUD. Ordinovaná liečba Doxybene a Ketonal, avšak nie je uvedené dávkovanie liekov. Nebolo odobraté ani kultivačné vyšetrenie z pošvy, ktoré mohlo presne stanoviť infekčné agens pred začatím antibiotickej liečby a jeho citlivosť na ordinované antibiotiká. Neboli realizované ani ďalšie vyšetrenia potrebné pre potvrdenie a diferenciáciu zápalového procesu (KO, CRP, vaginálne USG vyšetrenie). Pri kontrolnom vyšetrení 28.4.2011 taktiež absentuje korektný palpačný gynekologický nález na vnútorných rodidlách (je uvedené len, že je v norme), vyšetrenie v zrkadlách je obmedzené len na konštatovanie biologického obsahu v pošve a vlákien IUD. Nebolo realizované kontrolné vyšetrenie FW, Le, CRP a vaginálne USG vyšetrenie. Zápisy lekára neboli verifikované podpisom a jeho pečiatkou. Zdravotná dokumentácia nespĺňala základné podmienky štandardne vedenej ambulantnej gynekologickej dokumentácie obsahom ani formou, preto nebolo možné zistiť celkový rozsah poskytnutej zdravotnej starostlivosti. Klinický nález pri vyšetrení 12.4.2011 suponoval zápalový proces v malej panve, vzhľadom na absenciu dávkovania antibiotika, kultivačného vyšetrenia z pošvy, ako aj kontrolného vyšetrenia FW, KO, CRP a vaginálneho USG vyšetrenia 28.4.2011 sa nedá určiť, či bola liečba účinná. Dá sa však predpokladať, že po extrakcii IUD v zápalovom teréne sa proces aktivoval a vyústil do tuboovariálneho abscesu a ďalších abscesov v dutine brušnej. **Zdravotná starostlivosť pacientke u dohliadaného poskytovateľa nebola poskytnutá štandardným spôsobom, v dostatočnom rozsahu a správne.**

Zistené nedostatky pri výkone dohľadu:

- U pacientky so suponovaným zápalovým procesom v malej panve neboli pri vyšetrení 12.4.2011 ordinované štandardné vyšetrenia potrebné na včasné určenie správnej diagnózy: krvný obraz, hladina CRP, vaginálne USG vyšetrenie, výter z pošvy na K + C.

- Pri kontrolnom vyšetrení 28.4.2011 neboli ordinované kontrolné vyšetrenia na zistenie účinnosti aplikovanej liečby: FW, KO, CRP a vaginálne USG vyšetrenie.

- Skupina vykonávajúca dohľad zistila u dohliadaného subjektu v rámci predmetu dohľadu iný nedostatok ako nesprávne poskytnutie zdravotnej starostlivosti, ktorý spočíval v tom, že **zdravotná dokumentácia** nebola vedená v súlade s Odborným usmernením Ministerstva zdravotníctva Slovenskej republiky o vedení zdravotnej dokumentácie č. 07594/2009 – OZS zo dňa 15.10.2009. V zdravotnej dokumentácii chýbal konkrétny popis gynekologického nálezu pri palpačnom vyšetrení a vyšetrení v zrkadlách, pri ordinovaných liekoch nebolo uvedené ich dávkovanie, následkom čoho nebolo možné zistiť rozsah poskytnutej zdravotnej starostlivosti. Chýbal podpis a odtlačok pečiatky lekára.

Záver:
Vyhodnotením informácií získaných výkonom dohľadu na mieste a prešetrením zdravotnej dokumentácie skupina vykonávajúca dohľad u dohliadaného subjektu pri poskytnutí zdravotnej starostlivosti pacientke **zistila porušenie §4 ods. 3 zákona č.576/2004 Z. z.**

Skupina vykonávajúca dohľad zistila u dohliadaného subjektu v rámci predmetu dohľadu aj **iný nedostatok** ako nesprávne poskytnutie zdravotnej starostlivosti, ktorý spočíval v tom, že zdravotná dokumentácia nebola vedená v súlade s § 19 a § 21 zákona č. 576/2004 Z. z., čím dohliadaný subjekt **porušil § 79 ods. 1 písm. l) zák. 578/2004 Z. z.** o poskytovateľoch zdravotnej starostlivosti, zdravotníckych pracovníkoch, stavovských organizáciách v zdravotníctve a o zmene a doplnení niektorých zákonov v znení neskorších zmien a doplnkov.

Sankcie: Úrad uložil poskytovateľovi zdravotnej starostlivosti sankciu v zmysle § 50 ods. 2 písm. a) zákona č. 581/2004 Z. z..

■ ■ ■ ■

Nesprávna zdravotná starostlivosť u všeobecného lekára

Anamnéza, objektívne vyšetrenia a epikritické zhrnutie:

60–ročná pacientka polymorbídna, dlhodobo evidovaná v ambulancii všeobecného lekára pre dospelých (ďalej AVLD), dlhodobo užívala rozsiahlu medikamentóznu liečbu a bola sledovaná u viacerých špecialistov (kardiológ, internista, cievny chirurg, hematológ). V zdravotnej dokumentácii sa okrem iného nachádzal aj písomný záznam o prekonanej anafylaktickej reakcii po podaní Tramalu v minulosti.

V dohliadanom období, t.j. 1.1.2009 - 6.7.2011, bolo v zdravotnej dokumentácii z AVLD spolu 41 záznamov, z čoho 38 len predpisy liekov a ďalšie 3 písomné záznamy dokumentujúce vyšetrenie v AVLD - v dňoch 15.10.2010, 9.3.2011 a 10.3.2011. Dňa 15.10.2010 pacientka navštívila AVLD pre bolesti hrdla, objektívne mala mierne zvýšenú teplotu tela a začervenané krčné mandle. Klinický stav hodnotený ako akútny zápal krčných mandlí, ordinovaná antibiotická liečba a lieky proti bolesti a zvýšenej teplote tela. Ďalšie vyšetrenie v AVLD vykonané 9.3.2011 pre pacientkou udávané častejšie močenie a pálenie po močení. Vykonané chemické vyšetrenie moču a fyzikálne vyšetrenie, na základe ktorých bol klinický stav hodnotený ako uroinfekcia a ordinované antibiotiká Megamox tbl a Panadol tbl. Nasledujúci deň, t.j. 10.3.2011, podľa údajov v zdravotnej dokumentácii pacientka opäť vyšetrená v AVLD. Písomný záznam z uvedeného vyšetrenia, údaj o subjektívnych ťažkostiach, nález chemického vyšetrenia moču a fyzikálneho vyšetrenia však úplne identický s nálezom z predchádzajúceho dňa. V daný deň bola lekárom zmenená antibiotická liečba na Nolicin tbl a do liečby pridané spazmolytikum - No-spa forte tbl. Dňa 29.6.2011 v zdravotnej dokumentácii písomný záznam o predpise liekov Furosemid Slovakofarma forte tbl a Lexaurin tbl. Z uvedeného dňa ale v skutočnosti existuje lekársky predpis na meno pacientky na jedno balenie lieku Paratramol tbl, ktorý bol súčasťou podania. Tento lekársky predpis obsahuje pečiatku a podpis dohliadaného lekára AVLD.

Podľa vyjadrenia poskytovateľa k uvedenej situácii dňa 29.6.2011 došlo z dôvodu nedorozumenia, pretože sa mylne domnieval, že manžel pacientky, ktorý navštívil AVLD, si pýtal lieky pre ich dcéru, ktorá sa dlhodobo lieči na migrénu. A keďže manžel pacientky mal u seba len kartičku poistenca od pacientky, bol tento liek predpísaný na jej meno.

Zhrnutie úradu:
V zdravotnej dokumentácii z AVLD v sledovanom období boli početné záznamy predovšetkým o predpise chronicky užívanej liečby. Vzhľadom na čiastočnú imobilitu pacientky predpis medikamentóznej liečby realizovaný hlavne prostredníctvom jej rodinných príslušníkov. Vyšetrenia v AVLD 15.10.2010 a 9.3.2011 vykonané správne, klinický nález hodnotený správne, ordinovaná správna medikamentózna liečba. Neštandardný bol však postup 10.3.2011. V daný deň je prítomný identický písomný záznam o subjektívnych ťažkostiach a fyzikálnom náleze, náleze chemického vyšetrenia moču a diagnostického záveru ako 9.3.2011, len v závere ordinovaná odlišná medikamentózna liečba (Nolicin tbl, No-spa forte tbl). Uvedený postup zo strany ošetrujúceho lekára nemožno považovať za štandardný. V prípade, ak je v takom krátkom časovom intervale potrebná zmena ordinovanej liečby, je nutné dôvody takejto zmeny písomne zdokumentovať. Dňa 29.6.2011 je v dostupnej zdravotnej dokumentácii z AVLD uvedený predpis liekov Furosemid forte tbl a Lexaurin tbl. Liek, ktorý bol reálne predpísaný na lekársky predpis (Paratramol tbl), však v písomných záznamoch v zdravotnej dokumentácii z AVLD uvedený nebol. Tento postup pri predpise medikamentóznej liečby bol neštandardný a nesprávny. **Navyše bol predpísaný liek, na ktorý bola pacientka alergická, a po ktorom v minulosti mala anafylaktickú reakciu**. Uvedenú informáciu tejto alergickej anamnézy mal poskytovateľ k dispozícii a uvedené mal aj vo svojej zdravotnej dokumentácii písomne zdokumentované. Predpísanie lieku, na ktorý mala pacientka anafylaktickú reakciu, o ktorej poskytovateľ mal písomný záznam, bolo hrubou chybou pri poskytovaní zdravotnej starostlivosti. Zistené tiež nedostatky pri vedení zdravotnej dokumentácie. Pri vyšetreniach realizovaných pre akútne ťažkosti vyžadujúce ordináciu novej medikamentóznej liečby, chýbal písomný záznam o pacientkinom preukázateľnom súhlase s indikovaným liečebným a diagnostickým postupom.

Zdravotná starostlivosť v AVLD nebola pacientke poskytnutá štandardným spôsobom a správne.

Skupina vykonávajúca dohľad **zistila** u dohliadaného subjektu v rámci predmetu dohľadu **nedostatky:**

1. **Ambulantné vyšetrenie v AVLD 10.3.2011 nebolo vykonané štandardným spôsobom a správne.** Poskytovateľom zmenená medikamentózna liečba uroinfekcie v priebehu jedného dňa, napriek nezmenenému subjektívnemu a objektívnemu nálezu, bez relevantného písomného zdôvodnenia takéhoto postupu.

2. **Predpis liečiva tramadol (liek Paratramol tbl), na ktorý mala pacientka dokumentovanú alergickú reakciu typu anafylaxie, bolo vážnym pochybením pri poskytovaní zdravotnej starostlivosti.** V danom prípade boli porušené bazálne princípy správnej a účelnej farmakoterapie.

3. **Zdravotná dokumentácia nebola vedená správne**, pretože neobsahovala písomný záznam o poučení pacientky a jej preukázateľný informovaný súhlas s diagnostickým a liečebným postupom. Taktiež písomný záznam zo dňa 29.06.2011 neobsahoval úplný údaj o ordinovanej liečbe, ktorá bola reálne vypísaná na lekársky predpis, t.j. obsahuje neúplný údaj o poskytnutej zdravotnej starostlivosti.

Záver:
Skupina vykonávajúca dohľad zistila u dohliadaného subjektu pri poskytnutí zdravotnej starostlivosti pacientke **porušenie §4 ods. 3 zákona č.576/2004 Z. z.**
Iný nedostatok: zdravotná dokumentácia nebola vedená v súlade s **§ 19 ods. 1 písm. b) a § 21 ods. 1 písm. b) a písm. d) zákona č.576/2004 Z. z.**, čím dohliadaný subjekt **porušil § 79 ods. 1 písm. l) zák. 578/2004 Z. z.**

Sankcie: Úrad uložil poskytovateľovi zdravotnej starostlivosti sankciu v zmysle § 50 ods. 2 písm. a) zákona č. 581/2004 Z. z.

■ ■ ■ ■

Anamnéza – základ správnej diagnózy

Anamnéza, objektívne vyšetrenia a epikritické zhrnutie:

33-ročná pacientka liečená pre tyreopatiu, migrenóznu cephaleu s vegetatívnou symptomatológiou. Gynekológom indikovaná hormonálna antikoncepcia. V mesiacoch september a október 2010 pacientka liečená chirurgom pre flegmónu ľavého predkolenia, susp. povrchovú tromboflebitídu.

Dňa 25.2.2011 pacientka vyšetrená v chirurgickej ambulancii pre bolesti v oblasti pod kolenom. Bolestivé miesto sa podľa pacientky navečer zapáli. V objektívnom vyšetrení pod kolenom vľavo hmatná bolestivá guľovitá rezistencia veľkosti čerešne. Ako Backerova cysta lekárovi neimponovala. Chirurg odporučil lokálne tanín, kompresívny obväz, nesteroidné antireumatikum, kontrolu o 3-4 dni.

Kontrolné vyšetrenie realizované 1.3.2011, bolesti na ľavom predkolení sa pacientke zvýraznili, prítomné na lýtku na vnútornej strane a v oblasti ľavej päty. Zvýšenú námahu ani úraz neudávala. V objektívnom náleze pod ľavým kolenom hmatná pod povrchom guľovitá bolestivá rezistencia, na mediálnej strane predkolenia pastózny bolestivý edém, bez inflamácie. Bolestivosť aj v priebehu Achillovej šľachy vľavo a päty, Homansov príznak negat. Chirurg odporučil bandáž, ortopedické vyšetrenie. Flebitídu vylúčil. Odporučil kontrolu s výsledkom ortopedického vyšetrenia a vyšetrenie FW.

V ten istý deň realizované aj chirurgom odporučené ortopedické vyšetrenie. Ortopéd hmatal v podkoží tuhý bolestivý útvar. Prevedená jeho punkcia s negatívnym nálezom. Konštatované, že sa nejedná sa o Backerovu cystu, koleno bez zápalu a náplne. Stav záverovaný ako suspektný kalcifikovaný varix reg. poplitei.

Dňa 4.3.2011 pacientka vyšetrená v ambulancii zmluvného všeobecného lekára, odoslaná na sonografické vyšetrenie ciev dolných končatín. Na usg verifikovaná flebotrombóza ústia VSP vľavo. Prijatá na chirurgické oddelenie s dg. phlebotrombosis ústia VSP l. sin., liečená podávaním terapeutických dávok nízkomolekulárneho heparínu. Pri prijatí v anamnéze pacientka udala užívanie antikoncepcie – preparát Lindynette. Počas hospitalizácie subjektívne ťažkosti ustúpili, objemové zväčšenie ľavého predkolenia regredovalo, v laboratóriu zistený pozitívny onkomarker CA 72-4, usg abdomenu v norme. Dňa 9.3.2011 pacientka prepustená do ambulantnej liečby s odporučením nastavenia na p.o. antikoagulačnú liečbu cestou hematologickej ambulancie. Pre pozitivitu onkomarkera odporučené dovyšetrovanie cestou internistu, resp. onkológa.

Zhrnutie úradu:
Pacientka v mesiacoch september a október 2010 liečená chirurgom pre flegmónu, resp. suspektnú povrchovú tromboflebitídu vľavo.
Dňa 25.2.2011 pacientka vyšetrená chirurgom s bolestivou hrčkou v zákolennej jamke, s bolesťami a opuchom šíriacim sa na predkolenie. V zápise z vyšetrenia chýba informácia o užívaní hormonálnej antikoncepcie.
Keďže už pri vyšetreniach v minulosti sa uvažovalo o povrchovej tromboflebitíde, bolo pri ťažkostiach pacientky potrebné doplniť anamnézu o informáciu o užívaní hormonálnej antikoncepcie, nakoľko išlo o pacientku vo fertilnom veku. Pacientka užívajúca hormonálnu antikoncepciu je vysoko riziková k vzniku žilového zápalu. Zápalový proces na dolnej končatine zistený už v roku 2010 vyžadoval zohľadniť údaj o užívaní hormonálnej antikoncepcie. Získanie informácií o užívaní antikoncepcie nie je v anamnestických údajoch vedených dohliadaným subjektom písomne zaznamenané.
Sonografické vyšetrenie ciev DK pri chýbajúcom údaji o užívaní hormonálnej antikoncepcie nebolo lekárom dohliadaného subjektu odporučené.
Odporučená liečba pri vyšetrení 25.2.2011 bez efektu, pri vyšetrení 1.3.2011 udala pacientka zvýraznenie bolesti (prítomné na mediálnej strane a v oblasti ľavej päty), palpačne pod kolenom hmatná rezistencia. Nakoľko klinický obraz nenasvedčoval jednoznačne pre tromboflebitídu, chirurg pacientku odoslal na ortopedické vyšetrenie, s výsledkom ktorého sa mala dostaviť na chirurgickú kontrolu. Odporučil aj vyšetrenie FW. Ortopéd vykonal punkciu

v mieste rezistencie, ktorá bola negatívna, Backerovu cystu vylúčil, predpokladal skalcifikovaný varix v popliteálnej oblasti. Do ambulancie dohliadaného subjektu sa pacientka s výsledkom ortopedického vyšetrenia už nedostavila.

Konštatovanie úradu: Vyšetrenia realizované chirurgom 25.2.2011 a 1.3.2011 boli nedostatočné v tom, že u pacientky vo fertilnom veku s opuchom a bolestivosťou predkolenia bola nedostatočne odobratá anamnéza. Doplňujúci anamnestický údaj týkajúci sa užívania hormonálnej antikoncepcie mohol urýchliť správnu diagnostiku ochorenia.

Záver:
Výkonom dohľadu na mieste bolo zistené, že **zdravotná starostlivosť** pacientke zo strany dohliadaného subjektu v dohliadanom období **nebola poskytnutá v súlade s ustanovením § 4 ods. 3 zákona č. 576/2004 Z. z.**

Opatrenia: Úradom bolo dohliadanému subjektu uložené opatrenie na odstránenie zistených nedostatkov - vypracovať manažment pacienta s tromboflebitídou dolných končatín so zameraním na diagnostické postupy a diferenciálnu diagnostiku.
Dohliadaný subjekt preukázateľne doložil úradu v stanovenej lehote splnenie opatrenia na odstránenie zistených nedostatkov.

■ ■ ■ ■

Iatrogénne poškodenie močovodov pri brušnej operácii, následné úmrtie

Anamnéza, objektívne vyšetrenia a epikritické zhrnutie:

50-ročný pacient od 13.10.2010 do 25.10.2010 hospitalizovaný na chirurgickom oddelení pre krvácanie z konečníka. Dňa 18.10.2010 kolonoskopicky potvrdený tumor rekta, histologicky – kolorektálny adenokarcinóm. CT nález (25.10.2010) potvrdil intra-luminálny neoplastický proces ampuly rekta bez prítomnosti intrapulmonálnych a intra-abdominálnych metastáz. Od 3.11.2010 do 15.12.2010 pacient s diagnózou Ca recti T3NOMO-II. A kl. št. hospitalizovaný na oddelení radiačnej onkológie, bola mu aplikovaná neadjuvantná RAT na oblasť panvy.

Dňa 17.1.2011 pacient prijatý na **chirurgickú kliniku** na radikálne operačné riešenie. Dňa **18.1.2011** v celkovej anestézii vykonaná operácia. Operačné výkony – laparotomia, revisio cavi abdominis, resectio rectosigmae sec. Dixon-double stapling, appendectomia, toilette, lavage cavi peritonealis, Redon drainage cavi Douglasi, sutura, aseptické krytie.
Po operácii pacient umiestnený na chirurgickej JIS. V skorom pooperačnom období pacient oligurický. V ten istý deň večer vykonané urologické konziliárne vyšetrenie, s nálezom – permanentný katéter in situ, priechodný, močový mechúr prázdny, obličky nedilatované. Odporučená hydratácia, príp. diuretiká.

Pre pokračujúcu oligúriu až anúriu pacient v dňoch 19.1.2011 a 20.1.2011 3 x vyšetrený urológom so záverom - nešpecifikované zlyhanie obličiek prerenálne/renálne, metabolická acidóza. Vykonané interné konziliárne vyšetrenie, záver – akútne zlyhanie obličiek z prerenálnych príčin pri ťažkej dehydratácii s anúriou. Nefrologické vyšetrenie so záverom – akútne obličkové zlyhávanie z prerenálnych i renálnych príčin, šokové obličky, oligoanúria, normokaliémia, metabolická acidóza. CT vyšetrením hrudníka, brucha a panvy zistené - plášťový fluidothorax bilaterálne, kolekcie voľnej tekutiny retroperitoneálne vpravo, menšie množstvo tekutých kolekcií v cavi Douglasi, rozšírenie lumenu oboch močovodov, močovody nesledovateľné v oblasti malej panvy. Dňa 21.1.2011 urológom vylúčená subrenálna príčina. Pre progresiu renálnych parametrov bol pacient od 23.1.2011 do 25.1.2011 dialyzovaný. Dňa 25.1.2011 zrealizované USG brucha so záverom – ileózny stav, voľná tekutina parakolicky vľavo, fluidothorax, rozšírený dutý systém obličiek a dilatovaná iniciálna časť uretera vľavo, vpravo sono obraz hypofunkčného parenchýmu obličky, pararenálne vpravo voľná tekutina, pankreatopatia, hepatopatia.
Dňa **26.1.2011** indikovaná a realizovaná operačná revízia. V dutine brušnej zistená suficientná črevná anastomóza, verifikovaná voľná tekutina v dutine brušnej, dilatované kľučky tenkého čreva v zmysle paralýzy čriev, prítomná urinózna peritonitída, mierne dilatovaný pravý močovod, ktorý bol pod skrížením s artériou ilicou **zaškrtený stehom** (v. s. ktorým sa zatváral zadný list peritonea para-sigmoidálne). Po prerušení stehu došlo k miernemu ustúpeniu stenózy. K operácii privolaný urológ, ktorý prebral vedenie operácie. Pravý močovod revidovaný sondážou, následne došlo k voľnému odtekaniu moča. Pri revízii ľavého močovodu zistený **vtiahnutý/„zatavený“ močovod** (v. s. Ligasurom). Pre skrátenie ľavého močovodu bolo nutné mobilizovať močový mechúr a reimplantovať močovod do mechúra.
Prvý pooperačný deň po reoperácii pacient močil cca 3840 ml, druhý pooperačný deň - 28.1.2011 pacient anurický. Urologickým vyšetrením nebola zistená dilatácia kalichovo-panvičkového systému, s odporučením sledovania vnútorného prostredia a diurézy. Popoludní pacient dýchavičný, cyanotický a spotený. O cca 16,00 hod. pacient preložený na **KAIM** pre akútne respiračné zlyhanie s potrebou umelej pľúcnej ventilácie, metabolický rozvrat pri ileóznom stave, anúriu a hypovolemický šok. Pacient intubovaný, napojený na agresívnu UPV, zahájená tekutinová resuscitácia, korigovaný metabolický rozvrat, obeh podporovaný vysokými dávkami vasopresorov. Pacient masívne zvracal popri nasogastrickej sonde, z konečníka vytekala stolica, lokálny nález na bruchu zhoršený. Konzultovaným chirurgom opakovane odporúčaný konzervatívny postup. Aj napriek intenzívnej komplexnej terapii progredoval šokový stav, s rozvojom multiorgánového zlyhania.
Dňa **29.1.2011** o 8,40 hod. konštatovaný **exitus letalis**. Lekármi odporučená patologickoanatomická pitva nebola na základe rozhodnutia patológa vykonaná.

Zistené nedostatky pri výkone dohľadu:

- pri operácii 18.1.2011 došlo k iatrogénnemu poškodeniu oboch močovodov s následkom anúrie a nutnosťou operačnej revízie
- operačná revízia vykonaná neskoro – 8. deň po operácii

Pri operácii dňa 18.01.2011 došlo k iatrogénnemu poškodeniu oboch močovodov – vpravo stehom, vľavo zatavením. Operačná revízia, napriek pooperačnej anúrii a ťažkej renálnej insuficiencii s nutnosťou hemodialýzy, bola vykonaná neskoro (8. deň po operácii), s následným rozvojom šokového stavu s multiorgánovým zlyhaním, čo viedlo k úmrtiu pacienta (do 3 dní po reoperácii).

Záver:
Uvedenými nedostatkami boli porušené ustanovenia **§ 4 ods. 3 zákona č. 576/ 2004 Z. z.**

Sankcie: Úrad uložil poskytovateľovi zdravotnej starostlivosti sankciu v zmysle § 50 ods. 2 písm. a) zákona č. 581/2004 Z. z.

■ ■ ■ ■

Zabudnutá tamponáda

Anamnéza, objektívne vyšetrenia a epikritické zhrnutie:

30-ročná pacientka sledovaná gynekológmi pre neplodnosť, zistená endometrióza a oligoasthenoteratozoospermia partnera. Realizovaná 1x inseminácia a v júli 2008 cyklus IVF s prenosom 1 embrya. Následne diagnostikované tehotenstvo, v 7. týždni tehotnosti odovzdaná do starostlivosti zmluvného gynekológa.

Počas gravidity absolvovala pacientka celkovo 10 vyšetrení v prenatálnej poradni zmluvného gynekológa. Počas gravidity vykonané všetky potrebné vyšetrenia, vo fyziologických medziach.

Dňa 25.3.2009 o 23,20 hod. prijatá na gynekologicko-pôrodnícke oddelenie s nepravidelnou kontrakčnou činnosťou a anamnestickým údajom odtoku plodovej vody. Pri príjme bránka na 1-1,5 cm, odtekala číra plodová voda. Ozvy plodu - 136/min. Vykonané vstupné kardiotokografické vyšetrenie. Ordinované Thiamin, Secatoxin, OrthoGynest vag., klyzma, Vulmizolin.
Dňa 26.3.2009 o 00,10 hod. vykonané sonografické vyšetrenie so zmeraním prietokov a. cerebri media. Sledované parametre v norme. Ďalej pacientka sledovaná na pôrodnej sále. V polhodinových intervaloch sledované ozvy plodu.
O 4,30 hod. zaznamenaný nástup pravidelnej pôrodnej činnosti – kontrakcie á 10/min. Podľa vaginálneho vyšetrenia počínajúca kontrakčná činnosť. Ďalej sledované ozvy plodu.
O 5,46 hod. kontrakcie cca á 5 – 6 min., pri vaginálnom vyšetrení hrdlo spotrebované, VB na 3 cm. Ordinovaný Orthogynest vag., Oxytocín i. v., odobratý ster z vagíny na kultivačné vyšetrenie.
Podľa záznamov v pôrodnej krivke o 7,30 hod. bránka otvorená na 5-6 cm, kontrakcie a 2-3 min, v čase o 8,30 hod. bránka 6-7 cm, kontrakcie á 2 min, podaný Atropín i. v., inf. 5% glukózy 500 ml + 3 j Oxytocínu i. v.
Podľa zápisov v pôrodnej krivke ozvy plodu o 7,00 hod. 140/min, o 7,15 hod. 136/min, o 7,30 hod. 140-142/min, o 8,00 hod. 146-148/min, o 8,30 hod. 138-140/min.
Na základe kardiotokografického záznamu od 8,37 do cca 9,25 hod., ozvy plodu do 9,00 hod. vo fyziologických hodnotách (120-160/min), od 9,00 do 9,20 hod. hodnoty patologické (70-120/min). Patologický záznam svedčil pre hypoxiu plodu.
O 9,22 hod. privolaný primár oddelenia, ktorý pre alteráciu oziev, suspektnú hypoxiu plodu a nepostupujúci pôrod, temennú polohy hlavičky, indikoval urgentné ukončenie pôrodu per sectionem caesaream.
Od 9,32 do 12,40 hod. sa pacientka podrobila operačnému zákroku v celkovej anestézii – sectio Caesarea. Postupne porodený živý, zrelý plod. Porodená placenta, dutina maternice zostala prázdna. Uterus sa už od začiatku pomerne slabo kontrahoval. Pacientke podávaný Oxytocín i. v.. Suturovaný uterus (rez, ruptúra). Pre pretrvávajúce krvácanie pridaných ešte 10 j. Oxytocínu do zavedenej infúzie, do svaloviny uteru metylergometrín. Peroperačne podávaná hemostyptická liečba, plazma, náhradné roztoky, transfúzia krvi. Informovaný primár oddelenia, ktorý revidoval operačné pole, naložil ešte stehy na cervix a roh uteru. Privolaný ďalší lekár revidoval pošvu a cervix. Suturoval ruptúru cervixu, naložená tamponáda. Neskôr pacientka umiestnená do polohy na chrbte a revidované operačné pole. Uterus sa naďalej nekontrahoval. Indikovaná abdominálna hysterectomia. Strata krvi počas výkonu cca 2500 ml. Operačný výkon značne komplikovaný profúznym krvácaním, incipientným hemoragickým šokom a dĺžkou výkonu s prejavmi incipientného DIC. Z vitálnej indikácie po informovaní manžela vykonaná abdominálna hysterectomia.
Pooperačne pacientka preložená na OAIM. Analgosedovaná, na umelej pľúcnej ventilácii, mala zavedený centrálny venózny katéter, podávanú objemovú náhradu, hemosubstitučnú liečba, empirickú antiinfekčnú liečbu.

Dňa 26.3.2009 o 19,00 hod. vyšetrená gynekológom, z rodidiel nekrvácala, bola jej odstránená longeta. Odporučená kontrola nasledujúci deň.
Dňa 27.3.2009 ráno po obnovení vigility pacientka extubovaná. Kardiopulmonálne stabilizovaná, 28.3.2009 preložená na gynekologické oddelenie. Po preklade pri vyšetrení gynekológom konštatované, cit.: *„...Obj. Brucho je voľné, priehmatné..., vag: nekrvácamálo...“*.

Pacientka postupne realimentovaná, pokračovalo sa v liečbe antibiotikami, podávané mala preparáty železa, nízkomolekulárny heparín.

Dňa 31.3.2009 vykonané kontrolné sonografické vyšetrenie, sonografický nález malej panvy v norme.

Dňa 1.4.2009 sa pacientka cítila dobre, brucho voľné, vetry aj stolica odchádzali, močenie v norme, pacientka začínala odsávať mlieko, prítomný minimálny spotting. Prepustená do ambulantnej starostlivosti s odporučením antibiotickej liečby, liečby preparátmi železa, kontrolného gynekologického vyšetrenia o týždeň. Histologicky verifikovaná placenta accreta (increta).

Dňa 4.4.2009 vyšetrená v gynekologickej ambulancii s údajom krvácania, občasného pobolievania podbruška, pri vyšetrení v spekulách zistená a odstránená stará odorujúca tamponáda alebo tampóny z pošvy, vykonaná riadna dezinfekcia pošvy, nasadená antibiotická liečba.
Pri kontrolnom vyšetrení 8.4.2009 v gynekologickej ambulancii šte udávala ružový výtok, bolesti už neboli prítomné. Pri ďalšom vyšetrení krvácanie neudávala, realizované transvaginálne sonografické vyšetrenie, pri vaginálnom vyšetrení pošva bez zápalu, krček fixovaný. Gynekologický nález z januára 2011 hodnotený zmluvným gynekológom ako primeraný pooperačný nález.

Zhrnutie úradu:
Priebeh pôrodu spočiatku fyziologický. Lekári gynekologicko-pôrodníckeho oddelenia správne monitorovali a viedli pôrod. V dôsledku hroziacej hypoxie plodu primár oddelenia správne indikoval cisársky rez z vitálnej indikácie dieťaťa. Počas operácie, po vybavení placenty, došlo k ťažkému život ohrozujúcemu krvácaniu, ktorého príčinou bola placenta accreta až increta, čo potvrdilo histologické vyšetrenie odstránenej maternice. Keď konzervatívna liečba krvácania (vaginálna revízia krčka maternice so suturou jeho ruptúry, uterotoniká, prostaglandín) nebola efektívna, bola správne indikovaná supravaginálna amputácia maternice, vykonaná lége artis.

Úrad konštatuje, že placenta za normálnych okolností inzeruje na stenu maternice v oblasti decidua basalis. Pokiaľ inzercia prenikne hlbšie a placentárne klky prerastajú do decidua basalis, hovoríme o placenta accreta (75% všetkých prípadov), pri prerastaní do svaloviny placenta increta (15% všetkých prípadov) a pri placenta percreta (5% všetkých prípadov) placenta prerastá celú stenu maternice, až do okolitých orgánov, ako napr. močového mechúra. Výsledkom patologickej placentácie býva veľmi silné krvácanie v III. dobe pôrodnej, ktoré môže ohroziť matku na živote. Najčastejším terapeutickým riešením je hysterektómia.

Operačný zákrok sprevádzaný výrazným krvácaním. Na zastavenie krvácania a pre sprehľadnenie operačného poľa do pošvy vložená tamponáda. Tamponáda ešte v deň operácie vo večerných hodinách neúplne odstránená. Vo väčšine prípadov ponechaného tampónu, dôjde k jeho samovoľnému vypadnutiu z pošvy. Inokedy odorujúce lochie „upozornia“ na zabudnutý tampón.

Ponechaná časť tamponády odstránená pri kontrolnom gynekologickom vyšetrení po prepustení. Preventívne mala pacientka indikovanú antibiotickú liečbu. Ponechaná tamponáda nemala negatívne následky na zdravotný stav.

Zistené nedostatky:
Počas operačného zákroku zavedená tamponáda do pošvy nebola úplne odstránená, pacientka prepustená do ambulantnej starostlivosti s ponechaním časti tamponády. Dohľadom zistený nedostatok neovplyvnil negatívne pooperačný proces hojenia operačných rán, nespôsobil pacientke žiadne zdravotné komplikácie.
Zistené aj nedostatky vo vedení zdravotnej dokumentácie na gynekologicko-pôrodníckom oddelení.

Záver:

Dohľadu na mieste bolo zistené, že **zdravotná starostlivosť** pacientke zo strany

dohliadaného subjektu v dohliadanom období **nebola poskytnutá v súlade s ustanovením § 4 ods. 3 zákona č. 576/2004 Z. z.** nakoľko:

- neboli správne vykonané všetky zdravotné výkony na správne určenie choroby so zabezpečením včasnej a účinnej liečby s cieľom uzdravenia osoby alebo zlepšenia stavu osoby pri zohľadnení súčasných poznatkov lekárskej vedy.
- zdravotná dokumentácia nebola vedená v súlade s ustanovením § 21 ods. 1 písm. a), f) a ods. 3 zák. č. 576/2004 Z. z. Vedenie zdravotnej dokumentácie je v zmysle § 4 ods. 5 neoddeliteľnou súčasťou poskytovania zdravotnej starostlivosti. Uvedeným konaním došlo súčasne k porušeniu § 79 ods. 1 písm. l) zákona č. 578/2004 Z. z.

Opatrenia:

Dohliadanému subjektu uložené opatrenie na odstránenie zistených nedostatkov:

Zorganizovať odborný seminár na tému - Dodržiavanie zásad práce na operačnej sále so zreteľom na zásady používania špeciálneho zdravotného materiálu a vypracovať vnútorný predpis na určenie zodpovednosti jednotlivých členov operačného tímu pri vykonávaní číselnej kontroly rúšok, nástrojov a inštrumentária pred ukončením operácie.

Dohliadaný subjekt preukázateľne doložil úradu v stanovenej lehote splnenie opatrenia na odstránenie zistených nedostatkov.

■ ■ ■ ■

Ťažká dysfónia – komplikácia po operácii štítnej žľazy

Podnet na prešetrenie správnosti poskytnutej zdravotnej starostlivosti podala pacientka s ťažkou dysfóniou po operácii štítnej žľazy.

Anamnéza, objektívne vyšetrenie a epikritické zhrnutie:

75-ročná pacientka, so zvýšeným rizikom (art.hypertenzia, hypercholesterolémia, chronická venózna inssufficiencia DK s ulcus cruris, v liečbe ISCHS s extrasystóliami, po prekonaní chronickej osteomyelitídy ľavej tíbie a fibuly, obesitas). Dňa 10.5.2010 vyšetrená v spádovej ORL ambulancii pred plánovaným operačným zákrokom (tyreoidectómiou). ORL nález pred operačným zákrokom negatívny.

Na chirurgickom oddelení bola 20.5.2010 vykonaná **totálna tyreoidectómia**, s drenážou Redonom, kde najskôr bol pacientke odstránený zväčšený lalok štítnej žľazy vpravo, s uzlom veľkým 5x4cm, následne bol odstránený lalok štítnej žľazy vľavo, normálnej veľkosti, s uzlom veľkým 2 cm.
Histologický nález:
a) štítna žľaza s obrazom chronickej autoimúnnej tyreoditídy s hyperplastickým uzlom, s regresívnymi zmenami;
b) štítna žľaza s chronickou autoimúnnou tyreoditídou.

21.5.2010 pacientka **výrazne dysfónická**, stav trval počas celého pooperačného priebehu.

Po stabilizácii stavu, kardiopulmonálne kompenzovaná, prepustená 26.5.2010 s doporučením prevencie TECH nízkomolekulárnym heparínom do ambulantnej starostlivosti.

Pre pretrvávanie dysfónie pacientka 17.6.2010 vyšetrená v ORL ambulancii, v mieste spádu, tam jej **odporučili hospitalizáciu na ORL** oddelení. Počas hospitalizácie na ORL oddelení od 17.6.2010 do 22.6.2010 absolvovala aj interné konziliárne vyšetrenie, so záverom: kardiopulmonálne kompenzovaná, dyspnoe in obs., stav po totálnej tyreoidectómii, paréza hlasiviek, hypocalcémia, art.hypertenzia, aortoskleróza, stav po flebotrombóze reg.cruris l.sin.
Dňa 21.6.2010 sa podrobila endokrinologickému vyšetreniu so záverom: stav po totálnej tyreoidectómii, histologicky DLT a hyperplastický uzol ŠŽ, pooperačná hypothyreóza v substitutčnej liečbe, **paréza hlasiviek bilat.** Do liečby odporučený Euthyrox 100 mg ráno, nalačno. Dysfónia trvala ďalej, laryngoskopicky potvrdená paréza hrtana bilat.
Dňa 4.4.2011 pacientka na kontrole v ORL ambulancii v mieste spádu so záverom: Stav po STE, námahový stridor, dýchanie suficientné, laryngoskopický nález: hlasivky v paramediálnom postavení, štrbina cca 3-4 mm, pohyblivosť minimálna, odporučené telesné šetrenie a kontroly v ORL ambulancii podľa stavu.
Dňa 11.4.2010 sa pacientka podrobila endokrinologickému vyšetreniu v NEÚ, so záverom: stav po totálnej tyreoidectómii, hypothyreosis na substitučnej th., **dysfónia po STE** – odporučené pokračovať v liečbe Euthyroxom a kontroly v spáde.

Záver a odborné zdôvodnenie:
Pri chirurgickom výkone došlo k **mechanickému poškodeniu celistvosti oboch návratných laryngeálnych nervov,** ktoré zabezpečujú motorickú inerváciu svalov hrtana, následkom čoho došlo k **ochrnutiu hrtanového svalstva**. V prípade, že sa nejedná o porušenie anatomickej celistvosti nervu (ischémia, natiahnutie, opuch, pomliaždenie) dôjde obyčajne k **reinervácii hrtana a obnoveniu funkcie návratného nervu do 6 mesiacov.** V prípade pacientky nedošlo k obnove funkcie, čo svedčí o porušení celistvosti nervov. V operačnom zázname chýbal údaj o **identifikácii n.reccurens,** z čoho vyplývalo, že **nebola overená pozícia nervov,** ani ich **anatomická celistvosť** po odstránení štítnej žľazy. Podľa predoperačných vyšetrení a operačného záznamu nebola v tomto prípade použitá operačná technika vynútená zhoršenými anatomickými pomermi (extrémne zväčšenou štítnou žľazou - veľkosť ľavého laloka normálna), či predchádzajúcim chirugickým výkonom v teréne, (čiže faktormi, ktoré by zvyšovali riziko obojstranného poškodenia návratných nervov). V pooperačnom období, napriek zrejmým prejavom poruchy funkcie

hlasiviek, **nebola odoslaná na ORL vyšetrenie za účelom diagnózy príčiny ťažkej dysfónie**. V tomto ohľade bol diagnostický postup v pooperačnom období na chirurgickom oddelení nesprávny, nebol vykonaný včas, kedy by sa ešte dalo uvažovať o možnej revízii operačnej rany a návratných nervov, ktorá za určitých priaznivých okolností mohla neskôr viesť k úprave funkcie poškodených nervov, (pokiaľ nebol anatomický prerušený, napr. uvoľnenie nervu z ligatúry).

Zistené nedostatky pri výkone dohľadu:

a) počas chirugického výkonu, dňa 20.5.2010, na chirurgickom oddelení došlo k mechanickému poškodeniu oboch návratných nervov

b) nebola chirurgicky overená pozícia nervov, ani ich anatomická celistvosť po odstránení štítnej žľazy

c) nebolo zrealizované ORL vyšetrenie počas hospitalizácie, v pooperačnom období, napriek zrejmým prejavom poruchy hlasiviek

Záver:
Uvedenými nedostatkami bolo porušené ustanovenie **§4, ods.3 zákona č.576/2004 Z.z.** o zdravotnej starostlivosti.

Sankcie: Úrad uložil poskytovateľovi zdravotnej starostlivosti sankciu v zmysle § 50 ods. 2 písm. a) zákona č. 581/2004 Z. z.

■ ■ ■ ■

Nesprávny postup pri podozrení na koronárnu príhodu

Anamnéza, objektívne vyšetrenia a epikritické zhrnutie:

67-ročný pacient liečený pre arteriálnu hypertenziu, diabetológom pre diabetes mellitus, chronickú ICHS s blokom PTR, chronickú bronchitídu, obézny. Pacient pravidelne navštevoval aj ambulanciu všeobecného lekára, kde mal sledovaný TK. Bol dobre komponovaný.

Dňa 5.1.2011 pacient navštívil ambulanciu všeobecného lekára, zaznamenaný čas vyšetrenia 8,35 hod. (podľa vyjadrenia lekára čas pri odchode z ambulancie). Udával 4 až 5 dní trvajúcu ťažobu v epigastriu, s tlakom dozadu, pocit horšieho dýchania, nekašlal, nohy mu neopúchali. Pri vyšetrení bez dyspnoe, bez cyanózy, celkovo dobre komponovaný. Akcia srdca zrýchlená, TK: 140/80, P: 86/min, tupšie ozvy. Dýchanie čisté, brucho s ľahkým meteorizmom, nebolestivé, dolné končatiny bez opuchov, lýtka voľné. Lekár myslel na možný prekonaný infarkt myokardu zadnej steny. Pacientovi odporučil kardiologické vyšetrenie v kardiologickej ambulancii nachádzajúcej sa v rovnakej budove vo vedľajšom vchode. Pacienta telefonicky avizoval. Lekár podal pacientovi Anopyrin 300 mg.
Podľa vyjadrenia zmluvného všeobecného lekára bol pacient odoslaný v sprievode zdravotnej sestry na kardiologickú ambulanciu. Sprievod zdravotnej sestry neskôr pacient pred vchodom odmietol. Pred vyšetrením pacient ešte telefonoval.

Kardiologické vyšetrenie zrealizované o 9,04 hod. V objektívnom náleze pacient dyspnoický, dýchanie s početnými vlhkými rachôtkami, akcia srdca zrýchlená 128/min, TK 183/93 torr. Podľa zápisu vyšetrujúceho kardiológa hepar presahoval 5 cm pravý rebrový oblúk, prítomné edémy DK. EKG robené v sede, pretože pacient neobležal. Stav záverovaný ako akútny pľúcny edém, susp. IM spodnej steny. Podaný Furosemid, Plavix, kyslík. Volaná RLP. Počas transportu tesne pred príjazdom do nemocnice prišlo k alterácii vedomia, hypoventilácii, na monitore zachytená bradykardia, zahájená KPCR (asi 10 min.), pacient intubovaný, mal podaný Atropín frakcionovane, Adrenalín, Morphin, SCHJ. Po KPCR pacient v bezvedomí, bez spontánnej dychovej aktivity, TK 110/60 torr, sat. O2 90%. Konzultované špecializované pracovisko USCCH, kde bol v pokračovaní primárneho výjazdu transportovaný. V čase o 11,42 hod. privezený do ÚSCCH na invazívnu kardiologickú sálu, realizovaná urgentná koronarografia s nálezom akútneho uzáveru pravej koronárnej artérie, realizované intervenčné ošetrenie balónikovou angioplastikou a stentom. Zdravotný stav v ďalšom priebehu liečby nepriaznivý. Dňa 16.1.2011 došlo k zástave srdca, konštatovaný exitus letalis.

Zhrnutie úradu:

- pacient pri vyšetreniach v roku 2010 obehovo kompenzovaný, s uspokojivými hodnotami TK
- dňa 5.1.2011 navštívil ambulanciu zmluvného všeobecného lekára pre dospelých pre asi 4-5 dní trvajúce bolesti v epigastriu šíriace sa dozadu s pocitom horšieho dýchania. Nekašlal, nohy mu neopúchali. Riadne vyšetrený. Pri vyšetrení zaznamenaná mierne zrýchlená akcia srdca, tupé ozvy, hodnota TK 140/80, dýchanie čisté, DK bez opuchov. Lekár predpokladal prekonaný IM zadnej steny, podal pacientovi 300 mg Anopyrínu a telefonicky dohodol akútne kardiologické vyšetrenie v blízkej kardiologickej ambulancii, kde ho odoslal v sprievode zdravotnej sestry.
- pri vyšetrení v kardiologickej ambulancii v čase o 9,04 hod. pacient dyspnoický, EKG realizované v sede, pretože neobležal. Kardiológ stav uzavrel ako akútny pľúcny edém a suspektný IM spodnej steny, podal adekvátnu liečbu (Furosemid, Plavix, kyslík) a privolal RLP.

Zistené nedostatky:
Rozhodnutie všeobecného lekára pre dospelých odoslať pacienta s podozrením na infarkt myokardu do blízkej kardiologickej ambulancie v sprievode sestry **nebolo správne**. Počas tohto presunu pravdepodobne došlo k zlyhávaniu srdca s vyústením až k pľúcnemu edému, pre čo svedčí fakt, že podľa zápisu z vyšetrenia v ambulancii dohliadaného subjektu neboli prítomné známky kardiálnej dekompenzácie, dýchanie bolo čisté, TK 140/80 torr, P 86/min., pacient nebol dyspnoický, ani nemal opuchy dolných končatín.

Pri vyšetrení v kardiologickej ambulancii v časovom odstupe cca 30 min. (o 8,35 hod. pacient odchádzal z ambulancie všeobecného lekára, o 9,04 hod. vyšetrený v kardiologickej ambulancii) už prítomné dyspnoe, na pľúcach početné vlhké rachôtky, opuchy DK, tachykardia 128/min a TK 183/93 torr, teda známky akútneho kardiálneho zlyhávania s pľúcnym edémom a EKG známkami svedčiacimi pre infarkt myokardu.
Pri podozrení na možný infarkt myokardu bolo potrebné privolať RLP na urgentný prevoz do nemocničného zariadenia.

Zistené aj nedostatky vo vedení zdravotnej dokumentácie u všeobecného lekára pre dospelých.

Záver :
Úrad výkonom dohľadu na mieste zistil, že **zdravotná starostlivosť** pacientovi zo strany dohliadaného subjektu v dohliadanom období **nebola poskytnutá v súlade s ustanovením § 4 ods. 3 zákona č. 576/2004 Z. z.** nakoľko:
- neboli správne vykonané všetky zdravotné výkony na správne určenie choroby so zabezpečením včasnej a účinnej liečby.
- zdravotná dokumentácia nebola vedená v súlade s ustanovením § 21 ods. 1 písm. a), b), f) zák. č. 576/2004 Z. z. Vedenie zdravotnej dokumentácie je v zmysle § 4 ods. 5 neoddeliteľnou súčasťou poskytovania zdravotnej starostlivosti. Uvedeným konaním došlo súčasne k porušeniu § 79 ods. 1 písm. l) zákona č. 578/2004 Z. z.

Opatrenia: Úrad uložil dohliadanému subjektu opatrenie na odstránenie zistených nedostatkov: vypracovať manažment pacienta s akútnym infarktom myokardu.

▪ ▪ ▪ ▪

Neskoré rozpoznanie zápalovej komplikácie zhubného ochorenia pankreasu

Anamnéza, objektívne vyšetrenia a epikritické zhrnutie:

54-ročný pacient v anamnéze diagnostikovaný zhubný nádor hlavy pankreasu v štádiu generalizácie (infiltrácia duodéna, okolia pankreasu, metastatický rozsev do oboch pľúc). Okrem toho v minulosti nefrektómia vpravo a dlhodobá liečba diabetu. Základné ochorenie liečené operačne aj rádioterapiou.

Pre 3 dni trvajúce poruchy prehĺtania a pocit nedostatku vzduchu 24.4.2011 vyšetrený v UPS na ORL oddelení (záznam z vyšetrenia nie je k dispozícii). Odporučená terapia ATB a analgetikami. Pre zhoršovanie stavu opäť 26.4.2011 privezený na ORL oddelenie s príznakmi dehydratácie, minerálneho rozvratu a hyperglykémie. V ORL náleze popísaná paréza ľavej polovice hrtana, pripísaná metastázam základného ochorenia. Vzhľadom k celkovému stavu prijatý na interné oddelenie, vykonané základné vyšetrenie vrátane RTG pľúc, nasledujúci deň aj USG vyšetrenie brušnej dutiny a ďalší deň GAE vyšetrenie.

Pre nelepšenie stavu 29.4.2011 vykonané kontrolné ORL vyšetrenie, naznačilo podozrenie na flegmonózny proces krku. Následne zápalový proces potvrdený USG vyšetrením. Indikované CT vyšetrenie krku, hrudníka a mediastína.

CT nález zistil rozsiahle abscesové lézie submandibulárne, popísané abscesové areály miestami splývavého charakteru zasahujúce distálne do infrahyoidných priestorov krku a retrofaryngeálne, distálne cez oblasť hornej hrudnej apretúry zasahujúce do dorzálneho a stredného mediastína, mnohopočetné metastázy do oboch pľúc. Výrazná lymfadenopathia horných, stredných a distálnych jugulárnych LU. Pacient preložený na špecializované chirurgické pracovisko a neskôr na OAIM, kde mesiac po prijatí do nemocnice zomrel. Pitva nebola na základe rozhodnutia patológa vykonaná.

Pri prijatí na interné oddelenie nie je popísaný nález v dutine ústnej, čo nie je ani v prepúšťacej správe. Konštatuje sa výrazná palpačná citlivosť ŠŽ, nie je popísaný askultačný nález na srdci. Aj napriek anamnestickým údajom o operácii pankreasu a nefrektómii vpravo je nález dutiny brušnej bez popisu jaziev. V laboratórnych vyšetreniach zistené trojciferné hodnoty FW, vysoké hodnoty CRP a diferenciálnom krvnom obraze prevaha neutrofilných granulocytov. 27.4.2011 dokumentovaná toxická granulácia neutrofilov.

Tieto laboratórne nálezy spolu s palpačnou citlivosťou krku v oblasti ŠŽ neboli správne interpretované.
USG brucha preukázalo tumorózny proces hlavy pankreasu, chronickú kacifikujúcu pankreatídu, chronickú cholecystitídu a steatocirhózu pečene.
GAE vyšetrenie preukázalo akútny vred prechodu bulbu do D II, bulbitídu, erózie antra, distálnu ezofagitídu.

Zistené nedostatky pri výkone dohľadu:

- Pacient opakovane ambulantne vyšetrený na ORL pre ťažkosti s prehĺtaním a pocit nedostatku vzduchu. Z prvého vyšetrenie 24.4.2011 nebola zhotovená dokumentácia (príbuzný zdravotník), predpísané len ANB a podané analgetiká, neboli vykonané pomocné vyšetrenia.

- 26.4.2011 opäť privezený na ORL pre metabolický rozvrat a zvýraznenie ťažkostí, prijatý na interné oddelenie, kde diagnostické a liečebné postupy neodhalili príčinu pacientových ťažkostí a symptomatická liečba nezmiernila ťažkosti. Nepátralo sa diferenciálne diagnosticky po príčinách bolestivosti krku (tyreoiditída, sialoadenitída,...), kedy malo byť vykonané minimálne USG vyšetrenie. Toto vyšetrenie a CT hrudníka a mediastína sa vykonalo až po ďalšom ORL konzíliu.

- Príčiny malnutrície neboli poznané a aj keď celková nepriaznivá prognóza zhubného ochorenia pankreasu bola nezvratná, úrad konštatoval, že dramatickému zhoršeniu stavu a zmierneniu utrpenia pacienta pri zápalovej komplikácii sa dalo predísť.

- Zdravotná dokumentácia nebola vedená správne, nie je v nej zaznamenaný úplný rozsah poskytnutej zdravotnej starostlivosti, nie je záznam 24.4.2011, chýba udaj o poučení pacienta pri zmene terapeutických postupov, chýba preukázateľný informovaný súhlas s poskytnutím zdravotnej starostlivosti. Ošetrovateľská zdravotná dokumentácie nebola sestrami náležite vyplňovaná a vedená.

Záver:
Výkonom dohľadu na mieste bolo zistené, že **zdravotná starostlivosť** pacientovi zo strany dohliadaného subjektu v dohliadanom období **nebola poskytnutá v súlade s ustanovením § 4 ods. 3 zákona č. 576/2004 Z. z.** nakoľko neboli správne a včas vykonané všetky zdravotné výkony na správne určenie choroby so zabezpečením včasnej a účinnej liečby s cieľom uzdravenia osoby alebo zlepšenia stavu osoby pri zohľadnení súčasných poznatkov lekárskej vedy.
Zdravotná dokumentácia nebola vedená správne, v súlade s §§ 19 a 21 zákona č. 576/2004 Z. z.

■ ■ ■ ■

Rozhodnutie upustiť od extrakcie osteosyntetického materiálu

(zdravotná starostlivosť poskytnutá správne)

Pisateľ podnetu – pacient, požiadal o prešetrenie zdravotnej starostlivosti, poskytnutej počas hospitalizácie na klinike ústnej, čeľustnej a tvárovej chirurgie. Dňa 29.10.2010 bol v Nemecku riadne hospitalizovaný, ošetrený a operovaný z dôvodu zlomeniny sánky v dôsledku pracovného úrazu. Po operácii poučený o potrebe odstránenia dláh v sánke, a to aj z dôvodu ich umiestnenia v oblasti zubových koreňov, čo v budúcnosti môže skomplikovať okrem iného aj bežné ošetrenia zubov. Po absolvovaní predoperačných vyšetrení už na slovenskom pracovisku uskutočnený operačný výkon, avšak neúspešne a pacient poučený o skutočnosti, že dlahy je možné ponechať v sánke natrvalo. Pacient preto namieta, či uskutočnený operačný výkon v celkovej anestézii bol indikovaný, keďže poskytovateľ zdravotnej starostlivosti nedisponuje potrebnými prístrojmi na odstránenie dláh, čo bolo zrejmé už predoperačne, z údajov v dostupnej zdravotnej dokumentácii.

Anamnézy, objektívne vyšetrenia a epikritické zhrnutie:

31 - ročný pacient s úrazovou anamnézou stav po fracture mandibuly l. dx. operačne riešenej na nemeckom pracovisku – v mieste pracovného úrazu, 28.3.2011 elektívne hospitalizovaný na klinike ústnej, čeľustnej a tvárovej chirurgie na odstránenie osteosyntetického materiálu.

Dňa 29.3.2011, po predchádzajúcom poučení a informovanom súhlase v písomnej forme, internom a anesteziologickom predoperačnom vyšetrení a predoperačnej príprave, absolvoval pacient v celkovej anestézii plánovaný operačný výkon, pri ktorom však od extrakcie osteosyntetického materiálu upustené, vzhľadom na technickú nekompatibilnosť osteosyntetickeho materiálu a dostupného skrutkovača používaného na danom pracovisku (priemer skrutkovača firmy Synthes - 2,4 mm nie je kompatibilný s priemerom skrutiek v dláhach, ktoré sú 2,0). Pooperačný priebeh nekomplikovaný a pacient 1. pooperačný deň v stabilizovanom stave - afebrilný, rana kľudná, hojí sa p. p., pooperačný opuch ustupuje, stehy ponechané, bez subjektívnych ťažkostí, prepustený do ambulantnej starostlivosti.
Podľa predloženej obrazovej dokumentácie - RTG vyšetrenie (OPG) z 10.2.2011 pred chirurgickou intervenciou, boli na nemeckom pracovisku aplikované 2 minidlahy, 16 skrutiek a jedna skrutka transkortikálna kaudálne. Zároveň podľa predloženej RTG dokumentácie bolo možné konštatovať, že zlomenina je zhojená bez prejavov zápalu kostného tkaniva a bez poškodenia zubov.

Zhodnotenie úradom:
Na základe predloženej zdravotnej (vrátane obrazovej) dokumentácie bolo možné konštatovať, že postup pri poskytovaní zdravotnej starostlivosti pacientovi bol zo strany dohliadaného subjektu štandardný, zodpovedajúci aktuálnemu peroperačnému nálezu a celkovému klinickému stavu pacienta.
Podľa uvedenej obrazovej dokumentácie, iba na jedinej skrutke, je možné na základe obrazovej RTG dokumentácie zistiť krížový typ hlavičky. Zvyšné tvary hlavičiek skrutiek neboli pri RTG vyšetrení rozoznateľné a bolo možné ich vizualizovať jedine priamo peroperačne.
V klinickom stave pacienta aktuálne neboli podľa predloženej zdravotnej dokumentácie prítomné žiadne subjektívne ani objektívne ťažkosti, a teda ani dôvod na odstránenie dláh. Klinický stav je nevyhnutné pravidelne sledovať a až v prípade komplikácii zvážiť chirurgickú intervenciu. V celej Európskej únii vrátane Slovenska sú fixačné platne a skrutky ponechávané dlhodobo a v prípade, že nespôsobujú vznik objektívnych ťažkostí sa neodstraňujú. Nemecko je jediný štát EÚ, kde je odporučené všetky fixačné prvky odstrániť. Identický materiál, aký je použitý pri výrobe fixačných platní a skrutiek, sa používa pri výrobe dentálnych implantátov, ktoré dlhodobo spĺňajú funkciu náhrad zubných koreňov.

Záver:
Úrad konštatoval, že zdravotná starostlivosť zo strany poskytovateľa zdravotnej starostlivosti, **bola v súlade s ustanoveniami § 4 ods. 3 zákona č. 576/2004 Z. z.**

■ ■ ■ ■

Profylaktické a perioperačné podávanie LMWH v jednodňovej chirurgii - prevencia tromboembolických komplikácii

(zdravotná starostlivosť poskytnutá správne)

Tromboembolické komplikácie po chirurgických výkonoch jednodňovej chirurgie, včítane výkonov urologických, gynekologických a ortopedických sú závažnými a nebezpečnými komplikáciami, ktoré môžu vyústiť až v pľúcnu tromboembóliu.
Profylaktické podávanie nízkomolekulárneho Heparínu v pred, peri a postoperačnom období do značnej miery eliminuje tieto závažné a obávané komplikácie.

Anamnéza, objektívne vyšetrenia, epikritické zhrnutia:

47-ročný pacient s približne dvojročnou anamnézou varikozít na pravom predkolení sa podrobil v decembri 2010 operácii varixov na PDK v rámci jednodňovej chirurgie. Predoperačne mal realizované USG vyšetrenie venózneho systému PDK s nálezom: Hlboký venózny systém PDK priechodný, známky aktívnej resp. staršej AVT neboli prítomné. V. saph. magna l. dx. bola závažne insuficientná, s kontinuálnym refluxom, na predkolení insuficiencia Cockett II. Mal realizované interné predoperačné vyšetrenie - kardiopulmonálne kompenzovaný, tlakovo stabilizovaný, z interného hľadiska zákrok v celkovej anestézii nebol kontraindikovaný.

Operačný výkon realizovaný v spinálnej anestézii: **exstirpatio v. saph. mag. l. dx. sec. Babcock et percut. stripping.** Hospitalizácia v rámci jednodňovej chirurgie, pooperačný priebeh bez komplikácií, afebrilný priebeh, počas troch dní hospitalizácie aplikovaný **Clexane 0,2 ml s. c.** ako prevencia tromboembolizmu. Ostatná medikamentózna liečba Dormicum, Lexaurin, Inf. FR, 5%G, Novalgin, RHB režim. Druhý pooperačný deň prepustený do domáceho liečenia v stabilizovanom stave s odporúčaním primeraného pohybového režimu, lokálne sterilné krytie, elast. bandáž, pri ťažkostiach chirurgická kontrola ihneď.
Pri prvej a poslednej kontrole operatérom na chirurgickej ambulancii deviaty pooperačný deň neboli subjektívne ťažkosti pacienta dané do súvisu s možným a začínajúcim trombotickým procesom v žilovom systéme operovanej končatiny a objektívny stav zhodnotený ako primeraný pooperačnému obdobiu.

Po operácii udával pacient bolesti v lýtku, mal teplotu, celkovú únavu len vo svojej sťažnosti, ani raz ju neuviedol pri návšteve svojho praktického lekára, ani u chirurga, ktorý ho operoval. U praktického lekára sa sťažoval na dráždivý, záchvatovitý kašeľ a s tým spojené teploty, ktorý mal už aj pred operáciou varixov. Nechcel PN a chcel ísť do práce. U chirurga udával po týždni od prepustenia z nemocnice len mierne pobolievanie PDK, pri objektívnom vyšetrení chirurg nepopisoval opuch PDK. Napriek tomu, že mu obaja lekári odporučili kontroly podľa potreby, týchto lekárov už nevyhľadal, ale vyhľadal cievneho chirurga **po 18 dňoch** od kontroly operatérom. Tu mu bola sonograficky zistená **trombóza hlbokého žilového systému PDK**.
K uvedenej komplikácii došlo napriek vyššie uvedenej perioperačnej profylaktickej dávke LMWH.
Záver:
Skupina vykonávajúca dohľad nezistila u dohliadaného subjektu v rámci predmetu dohľadu nedostatky.
Vykonaním dohľadu na mieste, u poskytovateľa zdravotnej starostlivosti sa preukázalo, že zdravotná starostlivosť zo strany poskytovateľa zdravotnej starostlivosti, bola v súlade s ustanoveniami § 4 ods. 3, zákona č. 576/2004 Z. z.

■ ■ ■ ■

„Banálne“ vírusové ochorenie vyústilo do kombinovanej infekcie CNS

(zdravotná starostlivosť poskytnutá správne)

Úrad prijal podanie manželky pacienta vo veci nespokojnosti so zdravotnou starostlivosťou poskytovanou viacerými poskytovateľmi zdravotnej starostlivosti (všeobecným lekárom pre dospelých, LSPP, ZZS a tromi oddeleniami fakultnej nemocnice), celkom v období od 9.2.2011 do 24.2.2011. K výkonu dohľadu prizvané osoby z odborov: všeobecné lekárstvo, urgentná medicína, infektológia, anestéziológia a intenzívna medicína.

Anamnéza, objektívne vyšetrenia a epikritické zhrnutie:

36-ročný pacient, bez vážnych ochorení v predchorobí, bez chronických diagnóz a bez užívania chronickej liečby bol 10.2.2011 vyšetrený svojím lekárom pre bolesti hlavy, teplotu; nekašľal, nevracal, hrdlo ho nebolelo. Stav trval 2 dni, intenzita bez zmeny. V objektívnom náleze teplota 37,8 st. °C, dýchanie čisté, meningeálne javy neprítomné. Bola mu vystavená práceneschopnosť, v liečbe odporučený Paralen a Aulin pri diagnóze viróza, kontrola definovaná na 15.2.2011.

Od uvedeného termínu lekár pacienta nevidel, nelepšenie stavu pacient riešil 12.2.2011 o 9,21 hod. návštevou LSPP. Službukonajúcou lekárkou vyšetrený s normálnym objektívnym nálezom, krvný tlak i pulzová frekvencia v norme, teplotu nemal. Stav uzatvorený ako migrenózna cefalea, odoslaný na neurologické konziliárne vyšetrenie do fakultnej nemocnice. Na ambulancii CP neurologicky vyšetrený o 11,07 hod. Bol afebrilný, bez meningeálnej symtomatológie, bez známok intrakraniálnej hypertenzie a lateralizácie. Výsledky laboratórnych vyšetrení vrátane zápalových parametrov v norme, dokonca aj vykonané CT vyšetrenie mozgu s absolútne negatívnym obrazom. Pacientovi podaná infúzna liečba, po ktorej sa jeho stav upravil, odoslaný do domácej liečby.

V ten istý deň (12.2.2011) pacient kontaktoval tiesňovú linku 112 (pre bolesti hlavy, nevoľnosť, potenie, vracanie, zhoršenú výslovnosť a dezorientáciu). Po vyšetrení posádkou RLP bol pre zhoršenie stavu v rámci kvantitatívnej poruchy vedomia po 22,00 hod. privezený na internú ambulanciu CP. V neurologickom obraze stále bez známok meningeálneho dráždenia, zápalové parametre stále negatívne. Pri daných skutočnostiach indikovaná lumbálna punkcia a pacient s diagnózou seróznej meningitídy hospitalizovaný na infekčnej klinike. Tu bol jeho stav komplikovaný aktivizáciou herpetického vírusu a napriek maximálnej starostlivosti a adekvátnej liečbe sa jeho stav zhoršoval. Pri prehlbujúcej sa poruche vedomia a masívnom edéme mozgu 21.2.2011 preložený na kliniku anestéziológie a intenzívnej medicíny, kde 24.2.2011 zomrel - 14. deň od prvotnej dokumentácie ochorenia. Pitevný nález potvrdil klinickú diagnózu: bezprostrednou príčinou smrti bolo zlyhanie CNS, komplikáciou základnej choroby bola Encefalomalácia temporookcipitálne vľavo s krvácaním a prevalením do komôr a základnou chorobou bola Serózna hemoragická meningo-encefalitída.

Zhrnutie zistených skutočnosti:

V čase vyšetrenia všeobecným lekárom u pacienta prítomné klinické prejavy virózy; v danom čase mal ordinovanú adekvátnu liečbu a definovanú kontrolu stavu. V rámci bližšej diagnostiky neboli ordinované laboratórne vyšetrenia - tie sú definované pri pretrvávaní alebo zhoršení stavu aj s eventuálnym neurologickým vyšetrením. Nie je možné pri každom obraze virózy určiť, ktorá bude komplikovaná meningoencefalitídou. Nie každá bolesť hlavy v rámci virózy má indikáciu k neurologickému vyšetreniu.

Pri vyšetrení na LSPP i neurologickom konzíliu sa u pacienta zistil prakticky negatívny objektívny obraz, potvrdený negatívnym laboratórnym vyšetrením a negatívnym CT mozgu. Pacient bol odoslaný do domácej liečby s diagnózou C-vertebrogénnej príčiny ťažkostí. Dá sa predpokladať, že niekde tu sa už pôvodne benígne ochorenie menilo na závažné, pre ktoré žiaľ charakteristické príznaky chýbali (vysoké horúčky, svetloplachosť, meningeálne dráždenie, kožné prejavy, chýbanie epileptických paroxyzmov s pádmi a poruchou vedomia) a tak nepoukazovali na možnosť postihnutia mozgu a mozgových obalov. Vracanie sa vyskytlo až na 3. deň ochorenia. Zásahová skupina RLP dokonca hodnotila ochorenie ako akútnu

psychózu vzhľadom na zistené okolnosti a predchádzajúce vyšetrenia, čo však nemalo priamy dopad na zhoršenie vývoja ochorenia, pretože pacientovi zabezpečila neodkladný transport do fakultnej nemocnice. Po prijatí na infekčnú kliniku sa okrem infekcie herpetickým vírusom v rámci diferenciálnej diagnostiky uvažovalo aj o infekcii enterovírusovej, postupne sa potvrdili obe – infekcia herpetickým vírusom aj enterovírusmi Coxsackie B4, čo sa vyskytuje vzácne.

Herpes simplex je neurotropný vírus. Infekcia pretrváva v organizme latentne, to znamená, že po primárnom infikovaní zostáva v organizme doživotne v nervových gangliách. Pri závažnom poklese imunity, najčastejšie vyvolanom akútnym alebo dlhotrvajúcim stresom, dochádza k jeho reaktivácii – vírus sa začína množiť, šíri sa prostredníctvom nervových zakončení do kože, slizníc, vzácne aj do mozgu, má afinitu k nervovému tkanivu. V mozgu spôsobuje usmrtenie nervových buniek v spánkovej oblasti mozgovej kôry. Diagnostika herpetickej encefalitídy nebýva ľahká. Klinický obraz a priebeh pripomínajú skôr psychiatrické ochorenie (zmeny správania, poruchy pamäti, dezorientácia, halucinácie, zmeny osobnosti). Vírus HSV1 vyvoláva hemoragicko-nekrotickú encefalitídu a z neliečených pacientov zomiera viac ako 50 % (60 – 80 %). Aj u zavčasu adekvátne liečených sa vyvinú asi v 50 % reziduálne neurologické následky.

Pacient bol hneď po vyslovení podozrenia na herpetickú infekciu adekvátne liečený Acyclovirom, pri verifikovaní edému ľavého temporálneho laloka pri MR vyšetrení bola okamžite indikovaná aj antiedematózna liečba. Priebeh ochorenia bol ešte zhoršený duálne prebiehajúcou enterovírusovou infekciou.

Zistené nedostatky pri výkone dohľadu:
Skupina vykonávajúca dohľad nezistila u dohliadaných subjektov v rámci predmetu dohľadov nedostatky**.**

Záver:
Postup poskytovateľov zdravotnej starostlivosti pri liečbe pacienta bol správny, zdravotná starostlivosť poskytnutá správne, v súlade s platnými právnymi predpismi.

Zhrnutie úradu:
Úrad dohľadom na mieste preukázal, že **zdravotná starostlivosť zo strany všetkých poskytovateľov zdravotnej starostlivosti bola poskytnutá správne v súlade s § 4 ods. 3 zákona č. 576/2004 Z. z.**

■ ■ ■ ■

Chirurgovia pri liečbe nepochybili

(zdravotná starostlivosť poskytnutá správne)

Manželka pacienta vyjadrila nespokojnosť s poskytnutou liečbou na chirurgickom oddelení NsP a žiadala o prešetrenie poskytnutej zdravotnej starostlivosti 45 – ročnému pacientovi v období od 10.12.2009 do 11.02.2010. Hospitalizácia bola ukončená úmrtím pacienta.

Anamnéza, objektívne vyšetrenie a epikritické zhrnutie:

45-ročný pacient hospitalizovaný na chirurgickom oddelení NsP v období od 10.12.2009 do 11.2.2010 dvakrát.

Prvá hospitalizácia od 10.12.2009 do 13.12.2009 so základnou diagnózou cholelithiazy s operačným výkonom laparaskopickej cholecystectomie. Na operáciu prišiel s interným predoperačným vyšetrením so záverom: pacient schopný operácie v celkovej anestézii, arteriálna hypertenzia II. st., so stredným KV rizikom, hepatopathia NS s metabolickou aktivitou, chronická hepatitída s cholecystolithiazou viacpočetnou verifikovanou sonograficky, v sledovaní hepatológa. USG vyšetrenie abdomenu mal robené 14.10.2008 so záverom viacpočetnej cholecystolithiazy, v. s. incipientná hepatopathia.

Dňa 11.12.2009 operovaný laparaskopicky s nálezom simplexnej cholelithiazy s jemným hladkým žlčníkom, bez zistenia iného patologického nálezu. Histológia verifikovala chronickú fibrotizujúcu cholecystitídu. Po nekomplikovanom priebehu pacient 13.12.2009 prepustený do domácej liečby.

Druhá hospitalizácia začala 8.1.2010 pre ikterus, po odoslaní ambulantným chirurgom s podozrením na prítomnosť konkrementov v žlčových cestách. Na oddelení sa realizovali vyšetrenia laboratórne, sonografické aj CT, nález na sonografii vyjadril podozrenie na krvnú zrazeninu v pečeni, avšak nález na CT na prítomnosť malígneho tumoru v porte hepatis. Postupne opakovanými vyšetreniami SONO, CT, ERCP a MRCP dospené k definitívnemu diagnostickému záveru, histologicky verifikovanému - centrálny cholangiokarcinóm (proximálny hepatocholedochus) s výrazným metastatickým šírením do okolitých štruktúr. Stav pacienta sa klinicky rapídne zhoršoval, progredoval ikterus, ascites, kachexia, pridruženie krvácania zo žalúdka. Vzhľadom na mimoriadne agresívny postup malígneho ochorenia, sa nevytvoril časový priestor na onkologickú liečbu. Pacient 11.2.2010 o 3,50 hod. exitoval (pitvaný nebol).

Pri podrobnom štúdiu zdravotnej dokumentácie pacienta úrad nenašiel indície pre malignóm žlčových ciest. Vyšetrenia laboratórne nesvedčali pre stázu žlče, ani hepatálne testy, pre takýto druh malígneho ochorenia. Pacient sledovaný odborníkmi, hepatológmi. Pri odborných vyšetreniach, ani pri vyšetrení sonografickom pred operáciou sa tumor žlčových ciest nezistil.

Ak predoperačne nebolo podozrenie na malígne ochorenie proximálneho hepatocholedochu, pri laparoskopickej cholecystektómii nie je možné zistiť takýto tumor za štandardných operačných postupov. Tento postup laparoskopickej operácie pri malignóme by nebol indikovaný z liečebného hľadiska, mohol by byť aplikovaný len pri diagnostike takéhoto ochorenia. Ak je možné operačne sanovať tumory proximálnych žlčových ciest, tak tento postup je v našich podmienkach robený klasickou laparatomiou, bez pochybenia v poskytovaní zdravotnej starostlivosti.

Prognóza pri takýchto ochoreniach, tumoroch proximálnych žlčových ciest pri takto časovo agresívne progredujúcom malignóme je mimoriadne nepriaznivá a vedie k úmrtiu postihnutých pacientov. Je ochorením mimoriadne diagnosticky a tiež liečebne závažným.

Zistené nedostatky pri výkone dohľadu:
Skupina vykonávajúca dohľad nezistila u dohliadaného subjektu v rámci predmetu dohľadu nedostatky**.**

Záver:
Postup chirurgov pri liečbe pacienta bol správny, bez pochybenia a akceptovateľný aj na iných renomovaných zahraničných pracoviskách. Zdravotná starostlivosť pacientovi na chirurgickom oddelení NsP poskytnutá správne, v súlade s platnými právnymi predpismi.

Zhrnutie úradu:
Úrad dohľadom na mieste u poskytovateľa preukázal, že poskytnutá **zdravotná starostlivosť** zo strany poskytovateľa zdravotnej starostlivosti **bola poskytnutá správne v súlade s § 4 ods. 3 zákona č. 576/2004 Z. z.**

■ ■ ■ ■

„Záhadné“ úmrtie pacientky po appendektómii

(zdravotná starostlivosť poskytnutá správne)

Anamnéza, objektívne vyšetrenie a epikritické zhrnutie:

34-ročná pacientka hospitalizovaná na chirurgickom oddelení dohliadaného subjektu s anamnézou bolestí v pravom podbruší trvajúcou od predchádzajúceho večera (teda menej ako 24 hodín), s opakovaným zvracaním, subfebrilitou a s údajom dusivého kašľa v predchorobí. Z rizikových faktorov zistené iba užívanie hormonálnej antikoncepcie; nadváha pacientky s BMI 28,34 nedosiahla ešte charakter rizikového faktora (BMI nad 30). Ošetrujúcimi lekármi stanovená diagnóza akútnej apendicitídy, ktorú podporil laboratórny nález leukocytózy s neutrofíliou a zvýšenej hladiny CRP, čo v kombinácii s lokálnym nálezom peritoneálneho dráždenia v pravom podbruší dávalo vysokú diagnostickú istotu, preto ďalšie (zobrazovacie) vyšetrenia neboli potrebné. Diagnóza stanovená správne a správne indikovaná akútna operácia.

V rámci interného predoperačného vyšetrenia suponovaný katar HDC, pacientka KP kompenzovaná. Vzhľadom k diagnóze náhlej brušnej príhody bola operácia neodkladná a katar HDC nemohol byť preto kontraindikáciou, navyše aj podľa odporučenia internistu pacientka prekrytá ATB – cefalosporínom II. generácie. Laboratórne parametre pred operáciou (glykémia, azotémia, hepatálne testy aj ionogram) v norme, v krvnom obraze normálny počet trombocytov, v moči leukocyty, hlienové vlákna - možno asymptomatický uroinfekt. Hemokoagulačné parametre – fibrinogén, PT a INR v norme, avšak APTT (63,0“) a APTT-R (2,10) vykazovali patologické predĺženie. Nakoľko operácia pre apendicitídu vo veku 34 rokov bez ďalších známych rizikových faktorov predstavuje chirurgický výkon s nízkym rizikom vzniku trombózy, tromboprofylaxia nebola jednoznačne indikovaná. Napokon, úvahy o tejto profylaxii mohli byť limitované aj predĺženými hodnotami APTT pri predoperačnom laboratórnom vyšetrení. Aj keď teoreticky by táto včasná tromboprofylaxia mohla sčasti zabrániť rozvoju diseminovanej intravaskulárnej koagulácie.

Po predoperačnej príprave sa do 3 hodín od príjmu pacientky na oddelenie začala realizovať operácia. Anestézia po i. v. úvode vedená Sevoranom, priebeh vyrovnaný, hemodynamicky stabilizovaný, významné výkyvy tlaku sa nezaznamenali. Ani z anestéziologického hľadiska anamnestická informácia a záver interného vyšetrenia o prekonanej infekcii horných dýchacích ciest nemohla ovplyvniť rozhodovacie procesy o anestézii a ani nemohla ovplyvniť priebeh ochorenia. Operácia akútna, musela sa urobiť pre záchranu života pacientky. Pri operácii sa zistila flegmonózna apendicitída so seróznou peritonitídou, vykonaná klasická apendektómia. Nález flegmonózne zmeneného apendixu potvrdený histologickým vyšetrením potvrdil správnosť indikácie na operáciu. Operačný postup podľa predloženého operačného protokolu zodpovedá štandardnému postupu pri otvorenej apendektómii so zanorením pahýľu apendixu v jednej alebo dvoch vrstvách (relatívne vyššia miera zabezpečenia oproti laparoskopickej technike, kedy sa pahýľ apendixu neprekrýva), revíziou distálneho ilea vylúčená prítomnosť Meckelovho divertikla a po toalete bola brušná dutina uzatvorená v anatomických vrstvách. Operačný postup správny, o technicky správnom prevedení svedčí aj pitevný nález, kde absentujú lokálne zápalové komplikácie v mieste chirurgického výkonu. Celá operácia trvala 40 minút, operácia ako i celková anestézia prebehli bez komplikácií.

Pooperačný priebeh až do nasledujúceho 1. pooperačného dňa do 13,00 hod. (teda takmer 20 hodín po operácii) primeraný, v liečbe nasadené parenterálne ATB, infúzna liečba a bežná analgetická liečba, vitálne funkcie pacientky dostatočne monitorované a stabilizované, bezprostredný pooperačný priebeh nijako nesignalizoval následný zvrat.

K náhlemu zhoršeniu zdravotného stavu pacientky došlo v 1. pooperačný deň o 13,00 hod., manifestovalo sa zhoršením dýchania, poklesom tlaku, tachykardiou. Privolaný ošetrujúci lekár správne a včas ordinoval laboratórne a zobrazovacie vyšetrenia na vylúčenie vnútrobrušných zápalových komplikácií, ktoré by sa v tomto pooperačnom období dali očakávať. Výsledky laboratórnych vyšetrení však vykazovali vzostup dusíkatých látok, bilirubínu a aminotransferáz (AST a ALT), ako i zápalových parametrov (leukocytov s neutrofíliou a CRP), objavila sa ťažká trombocytopénia a acidóza. USG vyšetrenie

nedokázalo výpotok v mieste operačného výkonu, ale vzhľadom na citlivosť pacientky na tlak sondy bolo správne indikované CT vyšetrenie s vyššou validitou, ani toto však nepreukázalo pooperačnú vnútrobrušnú komplikáciu (kolekciu v brušnej dutine), CT obraz parenchýmových orgánov brušnej dutiny normálny. Vzhľadom na laboratórne známky hepatorenálneho poškodenia a respiračné zlyhávanie s klinickým obrazom rozvíjajúceho sa šokového stavu s centralizáciou obehu, pacientka správne a včas preložená na OAIM – preklad za 1 hod. od začiatku zhoršenia stavu pri realizácii všetkých pomocných vyšetrení je akceptovateľný, nedošlo k žiadnemu časovému oneskoreniu z hľadiska liečby.

Po preložení na OAIM kanyláciou zaistený centrálny venózny prístup a invazívny arteriálny monitoring. Pre nepokoj, tachypnoe a rozvíjajúci sa obraz respiračnej insuficiencie so zlyhávaním cirkulácie pacientka správne indikovaná k intubácii, kontinuálnej analgosedácii a umelej pľúcnej ventilácii. Pacientka spočiatku afebrilná, nasledujúci deň došlo aj k vzostupu septických teplôt. Zrealizované kontrolné CT hlavy, hrudníka a brucha nepreukázalo zdroj septického šoku. V laboratórnych parametroch v popredí progredujúca leukocytóza, metabolická acidóza, vzostup laktátu, zhoršovanie renálnych, hepatálnych a zápalových parametrov, klinicky došlo k zhoršovaniu stability cirkulácie s pretrvávaním hyperpyrexie až do 42 °C. Septický stav od úvodu komplikovaný rýchlym rozvojom septického šoku a diseminovanej intravaskulárnej koagulácie so závažnou konzumpčnou koagulopatiou (s trombocytopéniou ťažkého stupňa a s extrémne patologickými hodnotami PT, APTT), s difúznymi krvácavými prejavmi v okolí cievnych vstupov s nárastom objemu v dôsledku podkožného krvácania. Tento stav správne riešený podávaním hemostyptík a hemosubstitučnou liečbou: podávaním koncentrátu fibrinogénu, čerstvo zmrazenej plazmy, poolovaných trombocytov a transfúzií krvi. Komplexná liečba DIC vedená správne. Do úvahy by prichádzalo aj podanie rFVIIa, tento však nie je bežne dostupný. Vznik konzumpčnej koagulopatie však vždy predstavuje medicínsky veľmi závažný stav, ktorý často nie je možné priaznivo liečebne ovplyvniť. Po zistení pozitívneho nálezu Enterobactera v hemokultúre sa ATB liečba upravovala a kombinovala podľa konzultácie s mikrobiológom (meropenem, ciprofloxacin, kolimycín – na všetky bol vykultivovaný patogén citlivý a ceftriaxon). Okrem toho sa na podporu šokovej cirkulácie podávali roztoky kryštaloidov, koloidov, kortikosteroidy, na obnovenie diurézy diuretiká, na podporu pečeňových funkcií hepatoprotektíva, podávala sa parenterálna výživa a vitamíny, korigovali sa parametre vnútorného prostredia, pre anúriu s hyperkaliémiou sa pristúpilo k akútnej hemodialýze. Liečba komplexná, vyčerpávajúca a správna, postupovalo sa všetkými dostupnými prostriedkami, ktoré má intenzívna medicína k dispozícii. Napriek takejto komplexnej liečbe a snahe o liečebné ovplyvnenie všetkých zlyhávajúcich orgánov priebeh ochorenia u pacientky fulminantný a rýchlo viedol k multiorgánovému zlyhaniu s letálnym exitom pacientky, ktorý možno vzhľadom k prudkosti a intenzite priebehu a najmä pri množstve etiologických faktorov, ktoré prichádzali do úvahy, pokladať prakticky za neodvrátiteľný.

Zhrnutie úradu:
Podľa pitevného nálezu za príčinu smrti stanovená difúzna nekróza pečene. Pitevný nález nekrotickej pečene však treba aj vzhľadom k popisovanej masívnej autolýze interpretovať s opatrnosťou. V laboratórnom obraze nedominovala lézia pečene (i keď hodnoty parametrov na určitý stupeň poškodenia ukazovali), avšak v klinickom obraze dominoval obraz septického šoku s nízkym minútovým objemom srdca a obrazom ťažkej perifernej hypoperfúzie a akútneho renálneho anurického zlyhania. Difúzna nekróza pečene preto zrejme nebola prioritná, ale bola súčasťou multiorgánového zlyhania, ktoré vzniklo v dôsledku rozvinutého syndrómu DIC, ktorého príčinou bol s najväčšou pravdepodobnosťou endotoxínový a septický šok. Preto na základe priebehu, pomocných a laboratórnych vyšetrení, histologických nálezov a pitvy považujeme za správny tento diagnostický záver:

- Choroba, ktorá priamo privodila smrť: Septický šok
- Komplikácie základnej choroby: Sepsa
- Základná choroba: Stav po apendektómii pre flegmonóznu apendicitídu

So sepsou súvisí: nekróza pečene, infarkty obličiek, zlyhanie srdca s fluidothoraxom, edémom pľúc a mozgu, DIC, masívne zakrvácanie do podkožia brušnej steny, do miest vpichov a do nadobličiek, septický tumor sleziny, hyperpyrexia. Hemoragický šok z masívneho krvácania pri DIC za zrejme zúčastnil na infaustnom priebehu, endotoxínový šok sa nedá vylúčiť.

Hypereozinofilný syndróm s malígnym priebehom sa tiež nedá vylúčiť (zo záznamov o diferenciálnom krvnom obraze z posledných dní nemožno určiť počet eozinofilov). Nepredpokladáme liekové poškodenie pečene, ale septické a ischemické. Nasvedčuje tomu celý klinický kontext, ako aj prudkosť vývoja zlyhania pečene. Taktiež nepredpokladáme odznievajúcu respiračnú infekciu za príčinu sepsy. Mechanizmus vzniku sepsy nie je celkom objasnený. Nemožno vynechať ani perorálnu antikoncepciu, ktorá sama osebe môže viesť k poruchám hemokoagulácie (ktoré sa nemusia odhaliť rutinným predoperačným vyšetrením). Tieto môžu v súvislosti s operačným výkonom aj septickým stavom u predisponovaných jedincov (napr. pri neznámej genetickej predispozícii) vyústiť do závažnej koagulopatie. Ak pacientka užívala perorálnu antikoncepciu, táto mohla byť jedným zo spúšťacích faktorov, prispievajúcim u nej k fulminantnému priebehu DIC.

Zo štatistického hľadiska sa pooperačné komplikácie objavujú asi u 5 % pacientov, u ktorých bol odstránený neperforovaný apendix, oproti viac ako 30 % pacientov s gangrénou alebo perforáciou apendixu. Výskyt perforácií je nižší ako 20 % v prvých 24 hodinách od vzniku príznakov, ale rýchlo stúpa na viac ako 70 % po 48 hodinách od vzniku príznakov. Aby sa znížilo percento vzniku komplikácií, je nevyhnutné urobiť správnu diagnózu a uskutočniť operáciu najlepšie do 24 hodín od začiatku výskytu príznakov. Z tohto aspektu mala pacientka stanovenú diagnózu a vykonanú operáciu akútnej apendicitídy do 24 hodín od výskytu prvých príznakov, apendix bol iba flegmonózne zmenený, bez gangrény a perforácie - to všetko dávalo predpoklady na nekomplikovaný priebeh. Napriek tomu bol vznik a priebeh septického šoku u pacientky neočakávaný vzhľadom na klinický stav pacientky pred operáciou, operačný nález a bezprostredný pooperačný priebeh, bol mimoriadne rýchlo nastupujúci i prebiehajúci, refraktérny na adekvátnu komplexnú liečbu a vedúci k úmrtiu pacientky za 63 hodín od operácie.

Záver:
Úrad výkonom dohľadu nezistil žiadne pochybenie v liečebných postupoch pri poskytovaní zdravotnej starostlivosti pacientke. Pre jej záchranu boli správne použité všetky diagnostické a liečebné postupy.

■ ■ ■ ■

Pacient sa dožadoval operácie, stav mohli riešiť ambulantne

(zdravotná starostlivosť poskytnutá správne)

Anamnéza, objektívne vyšetrenia, epikritické zhrnutia:

76-ročný pacient roky liečený pre ICHS, v minulosti prekonal NSTEMI, operovaný pre nález na pľúcach a liečený pre DM. Od 22.7.2007 pacient liečený pre benígnu hyperpláziu prostaty. Diagnóza stanovená na základe kompletného urologického vyšetrenia (laboratórne vyšetrenie, vyšetrenie markerov, klinické a USG vyšetrenie). Pacientovi nebola odporučená chirurgická liečba, nakoľko pri konzervatívnej liečbe bol nález adekvátny.

Pacienta, bez odporučenia ambulantného urológa, prijali na urologické oddelenie na diagnostické doriešenie stavu na základe vlastnej žiadosti a dožadoval sa operačného riešenia. Po prijatí realizované uroflowmetrické a sonografické vyšetrenie. Výsledok kultivácie moča s nálezom E.coli v signifikantnom množstve s potrebou nasadenia ATB liečby. Vzhľadom na nevyčerpané možnosti konzervatívnej liečby pri benígnej hyperplázii prostaty s hyperaktívnym močovým mechúrom, mikcii bez rezidua, bez hematúrie a s primeraným uroflowmetrickým nálezom pacientovi doplnená liečba alfablokátorom a anticholinergikom. Vzhľadom na daný stav, vysoké operačné riziko pre pridružené ochorenia a prítomný infekt močových ciest u pacienta zvolený konzervatívny postup so zmenou liečby a pacienta prepustili po dvoch dňoch hospitalizácie do ambulantnej starostlivosti.

Zhodnotenie úradom:
Rozsah realizovaných vyšetrení počas hospitalizácie adekvátny zdravotnému stavu pacienta, rozhodnutie o nerealizovaní operačnej liečby správne a nemohlo spôsobiť zhoršenie jeho zdravotného stavu. **Všetky tieto vyšetrenia mohli byť vykonané aj ambulantnou formou bez potreby hospitalizácie**.

Záver:
Výkonom dohľadu úrad konštatoval, že zdravotná starostlivosť zo strany poskytovateľa zdravotnej starostlivosti **bola v súlade s ustanoveniami § 4 ods. 3 zákona č. 576/2004 Z. z.**

■ ■ ■ ■

Ťažká dlhodobá malnutrícia, nepriaznivý vplyv na ochorenie

(zdravotná starostlivosť poskytnutá správne)

Anamnéza, objektívne vyšetrenia, epikritické zhrnutia:

47-ročná pacientka bola v júni 2008 prvýkrát hospitalizovaná pre akútnu pankreatitídu, odvtedy opakovane liečená pre ataky pankreatitídy, mala vykonané ERCP aj so zavedením stentu. V septembri 2010 prijatá na kliniku chirurgie NOÚ s anamnézou chronickej kalcifikujúcej pankreatitídy bolestivej formy s opakovanými exacerbáciami, s pseudocystami hlavy pankreasu, so zhrubnutím steny duodena a Vaterskej papily a s retroperitoneálnou LAP, v teréne nebolo možné vylúčiť malignitu. V septembri 2010 vykonaná operácia – totálnou pankreatektómiou, splenektómiou, cholecystektómiou a gastroenteroanastomózou. Po nekomplikovanom pooperačnom priebehu pacientka prepustená do domácej starostlivosti s odporučením dispenzarizácie v diabetologickej a gastroenterologickej ambulancii.

Už počas hospitalizácie v NOÚ pacientka nastavená na intenzifikovaný inzulínový režim z indikácie diabetu závislého na inzulíne po totálnej pankreatektómii. Dva mesiace presne dodržiavala termíny kontrolných vyšetrení. Pre sklon k hypoglykémiám kontroly častejšie s potrebou meniť dávky podávaného inzulínu. Na plánovanú nasledujúcu kontrolu už pacientka neprišla, objavila sa **až po štyroch mesiacoch** pre výrazné zdravotné ťažkosti. Pre insolventnosť vynechala všetky lieky okrem inzulínu a prestala chodiť na kontrolné vyšetrenia. Pre edémový stav, pravdepodobne v dôsledku malnutrície pri základom ochorení, indikovaná neodkladná hospitalizácia.

Pacientka prijatá na interné oddelenie spádovej nemocnice pre dekompenzovaný diabetes so sklonom k hypoglykémiám, s opuchom končatín a tváre v trvaní asi dva mesiace, dušnosť pri námahe a schudnutie. Pri prijatí uviedla, že asi 4 mesiace neužívala okrem inzulínu žiadne iné lieky, glykémie si nekontrolovala. Laboratórne pri príjme prítomná hyper-glykémia, hypoalbuminémia, hypoproteinémia a anémia. Počas hospitalizácie na internom oddelení zvládnuté akútne štádium ochorenia a postupne dochádzalo k stabilizácii zdravotného stavu. Pre nutnosť pokračovať v titrácii dávok inzulínu pri základnom ochorení pacientka na 15-ty deň hospitalizácie preložená na doliečovacie oddelenie na ďalšiu realimentáciu a rehabilitáciu. Pri preklade afebrilná, obehovo stabilizovaná, prítomná anasarka, marazmus až kachexia. Na rtg snímke hrudníka popisovaný tumor pľúc vľavo pri zvýšených hodnotách onkomarkerov. Na piaty deň hospitalizácie na doliečovacom oddelení došlo k náhlemu zhoršeniu zdravotného stavu, glykémia mimo záber glukometra, objavila sa porucha dýchania s apnoickými pauzami. Po 20-minútovej resuscitácii sa obnovila spontánna činnosť srdca a pacientka preložená na OAIM. Počas hospitalizácie na OAIM pretrvával komatózny stav bez spontánnej dychovej aktivity, areflexia, cirkulačne pacientka stabilizovaná. Po CT vyšetrení neurológ hodnotil stav ako kómu pravdepodobne na podklade difúznej hypoxie mozgu pri prolongovanej hypoglykémii a po KPCR. U pacientky sa postupne vyvíjal šokový stav s febrilitami, s ťažkou hypoxémiou, kardiálne zlyhávanie s hypotenziou s potrebou inotropnej podpory. Pre nutnosť podpory UPV pri purulentnej bronchopneumómii a respiračnej insuficiencii vykonaná tracheostómia. Napriek komplexnej intenzívnej liečbe pacientka zomrela po 30 dňoch hospitalizácie za príznakov ťažkého septického stavu. Prehliadajúci lekár pitvu nenavrhol.

Záver:

Diabetes mellitus po totálnej pankreatektómii býva veľmi labilný a vyznačuje sa zvýšeným nebezpečím hypoglykémie, preto sa doporučujú malé dávky inzulínu a častejší príjem potravy. Nie je možné nestabilný diabetes mellitus pripísať nesprávnej inzulinoterápii, hypoglykémia podľa dokumentácie netrvala dlho, inzulín sa podával len vo veľmi malých dávkach. Na nepriaznovom priebehu ochorenia sa spoluzúčastnil aj celkový stav pacientky vyplývajúci z ťažkej dlhodobej malnutrície. Liečba ako aj vyšetrenia realizované počas hospitalizácie boli adekvátne zdravotnému stavu pacientky. Nekompliatnosť pacientky sa významne podieľala na zlom priebehu jej ochorenia. Malnutrícia, do ktorej sa sama dostala za štyri mesiace, kedy nenavštevovala lekárov a nebrala odporúčanú terápiu, významne ovplyvnila aj priebeh hypoglykemickej kómy. Inzulinoterápia počas celej hospitalizácie správna, nakoľko pacientka dostávala časté malé dávky inzulínu a bola absolútne inzulinodepedentná (podľa takmer nulových hodnôt C-peptidu).

Zhodnotenie úradom:
V tomto prípade išlo o pacienta vo veľmi ťažkom metabolickom stave s veľmi ťažkým základným vyvolávajúcim ochorením (akútna pankreatitída), ktorý komplikovaný renálnym zlyhaním a abscedujúcoou bronchopneumóniou napriek trojkombinácii podávaných antibiotík na pozadí cirhózy pečene, čo všetko dáva taký súhrn diagnóz, že je možné pripustiť, že ani adekvátny urgentný prístup k pacientovi od začiatku jeho pobytu v nemocnici nemusel viesť k záchrane jeho života.

Zhrnutie úradu.
Dohľadom úrad konštatoval, že zdravotná starostlivosť zo strany poskytovateľa zdravotnej starostlivosti **bola poskytovaná správne, v súlade s ustanoveniami § 4 ods. 3 zákona č. 576/2004 Z. z.**

■ ■ ■ ■

Raritné koincidencie pri spontánnom pneumotoraxe

(zdravotná starostlivosť poskytnutá správne)

Advokát, splnomocnený svojou 38-ročnou mandantkou podal podnet na prešetrenie zdravotnej starostlivosti počas jej hospitalizácie, pri ktorej mala utrpieť údajnú ujmu na zdraví obojstranným pneumotoraxom, údajne zapríčineným iatrogénne pri obstreku paravertebrálneho svalstva.

Anamnéza, objektívne vyšetrenia, epikritické zhrnutia:

Po neúspechu ambulantnej liečby pre dlhoročné chronické bolesti v C, Th aj LS chrbtici s radikulárnou symptomatológiou, pretrvávajúce už 12 rokov, bola 38 ročná, už polymorbídna pacientka hospitalizovaná 10.2.2011 na odporučenie algeziológa. Pracovala ako krajčírka.

Pacientka po operácii krčnej chrbtice (laminektómia C5-6 v decembri 2009). Bolesti chrbtice sa zhoršili po pôrodoch a pri ťažšej práci, najčastejšie v LS oblasti aj s opakujúcimi sa ústrelmi (zablokovaniami) a neurologickou Dg. LIS sy S1 bilat., neskôr to bola blúdivá bolesť. Bolievala ju aj krčná oblasť, ale menej ako pred operáciou. Pre bolesti Th. chrbtice, a hrudníka vyšetrená na kardiologickej ambulancii, zistená mikrovaskulárna angina pectoris a WPW syndróm. V rokoch 2001–2004 opakovane echokardiograficky vyšetrovaná, s nálezom agenézy perikardu. V roku 2005 operácia varixov DKK bilat. Doplnené aj MRI Th. chrbtice (august 2010) s nálezom degeneratívnych zmien stavcov (vrátane patologického zakrivenia Th. chrbtice) s útlakom durálneho vaku, miechy, (v.s. hemangiom tela stavca Th8). Pretrvávali bolesti v oblasti krčnej ale aj hrudnej a krížovej chrbtice, šíriace sa aj do hrudnej oblasti, udávala že vtedy sa jej nedá ani nadýchnuť). Aktuálne prijatá na liečbu pre chronickú nenádorovú bolesť viacerých častí pohybového aparátu v C a LS oblasti, tiež PDK a hrudníka, kombinovanú bolesť nociceptívnu, somatickú a neurogénnu, prevažne periférnu, stredne silnú až silnú, na podklade degeneratívnych zmien a diskopatie. VAS dosahujúci až 100b!, Karnofského index 50%, kód IASP: 933.86. Záver pri prijatí: Chronický VAS polytop., s maximom v C a LS oblasti, Chronický LIS sy S1 l. dx. irit., St. po laminektomii C5-6 v 12/2009, Osteochondrosis IVD Th 8-9, Th 10-11, drobná hernia disci až paramediálne vpravo Th 7-8, tiež Th 10-11 s kompresiou durálneho vaku, miechy?, v.s. hemangióm tela stavca Th 8. Paramediálna pravostranná protrúzia IVD L5-S1 s defektom, léziou anulus fibrosus a miernou deformáciou nervových štruktúr vpravo, bez stenózy spinálneho kanála, lumbálna spondyloartroza. Mikrovaskulárna angina pectoris, WPW sy, Stav po operácii varixov bilaterálne v roku 2005.

Po úvodných vyšetreniach ordinovaná liečba: Banky, Rebox, TENS, opakované obstreky „spúšťacích bodov“ svalov šije a svalstva pozdĺž stavcov driekovo-krížovej oblasti, obstreky krížovopanvových kĺbov, séria tlakových blokád, lieková medikácia: Lexaurín, Oxycontin, Flugalín, Lyrica, Novalgin, Serlift, Corvaton ret, Corvitol, Helicid, Fructolac, infúzie s Mesocainom, Novalginom a Guajacuranom. S navrhnutou liečbou pacientka súhlasila a podpísala informovaný súhlas 10.2.2011. Táto liečba následne aplikovaná v kombináciách, zaznamenaných v dekurzoch chorobopisu.

Dňa 14.2.2011 o 9,10 pre bolesti v oblasti hrudných stavcov realizovaný obstrek „spúšťacích bodov“ svalstva pozdĺž tejto časti chrbtice štandardnou technikou (aplikované lokálne anestetikum 0,25% Mesocain injekčnou ihlou 0,6 x 25 mm vpichmi do hĺbky 3-5 mm subkutanne. V priebehu dňa pacientka udávala rovnaké bolesti hrudnej chrbtice ako pred obstrekom, pri zaznačených kontrolách počas dňa mobilná, spokojná, s nezmenenými dennými aktivitami (strava v jedálni, samostatná hygiena), o 22,30 TK 125/55 Torr. Žiaden záznam o dýchacích problémoch. Ráno nasledujúceho dňa, 15.2.2011 o 6,20 sama v sprche na rannej toalete, ale potom už udávala nielen bolesti krčnej a hrudnej chrbtice, ale aj bolesti v hrudníku a dýchacie ťažkosti, problémy s nádychom. Po nasledujúcich vyšetreniach, vrátane základného fyzikálneho, EKG, RTG pľúc zistený obojstranný pneumotorax. Inhalačne podávaný O2 maskou, privolaný chirurg po konziliárnom vyšetrení potvrdil diagnózu obojstranného pneumotoraxu, ktorý hodnotil ako spontánne vzniknutý a pacientku odporučil preložiť na chirurgickú asepticku JIS.

Tam bol pneumotorax úspešne zvládnutý regulovanou aktívnou hrudnou drenážou. Pľúca dosiahli úplné rozvinutie nasledujúceho dňa, pri znížení aktivity drenáže, jej uzavretí a napokon odstránení sa dosiahla stabilizácia stavu a po CT overení vymiznutia pneumotoraxu pacientka z chirurgickej kliniky preložená na doliečenie na pľúcne oddelenie nemocnice 1.3.2011. Tam sa pri ďalších vyšetreniach tiež potvrdilo trvalé rozvinutie pľúc a pri echokardiografickom vyšetrení 3.3.2011 sa potvrdila znovu agenéza perikardu. K diagnóze spontánneho PNO z algeziológie a chirurgie bola pridaná suspekcia iatrogenného vzniku pre blízku časovú súvislosť.

Na došetrenie pretrvávajúcich bolestí v hrudníku a dýchavice napriek plnému rozvinutiu pľúc pacientka poukázaná do špecializovaného pneumologického centra, kde ju hospitalizovali od 7.3.2011 do 21.4.2011**.** Tam bola podľa kultivačných vyšetrení spúta preliečená cielene ATB, absolvovala dychovú rehabilitáciu. Pre bolesti v hornej časti brucha popri trvajúcej bolesti hrudníka realizované gastrofibroskopické vyšetrenie pažeráka a žalúdka s nálezom insuficiencie kardie. Funkčné vyšetrenie pľúc bez ventilačnej poruchy, difúzna kapacita pľúc v norme. Laboratórne vyšetrenia v norme. CT vyšetrenie hrudníka – obe pľúcne polia rozvinuté, pľúcne tkanivo bez ložiskových a infiltratívnych zmien. Preto pri prepustení pacientky urobený záver, že bolesti na hrudníku sú najpravdepodobnejšie vertebrogénneho charakteru. V záverečnej diagnóze diagnóza PNO zmenená na iatrogénny pneumotorax.

Zhodnotenie úradom:
Po preskúmaní zdravotnej dokumentácie zrejmé, že okrem časovej následnosti v rozsahu necelého 1 dňa niet iných súvislostí medzi realizovaným obstrekom „spúšťacích bodov" subkutanne (svalstva) pozdĺž hrudnej časti chrbtice 14.2.2011 a diagnostikovaným obojstranným spontánnym pneumotoraxom 15.02.2011, vyriešeným aktívnou krátkodobou drenážou hrudníka (4 dni), bez ďalších komplikácií. Jednoznačne nejde o príčinnú súvislosť. Technika infiltrácie spúšťacích svalových bodov je známa, široko využívaná v algéziologickej praxi pre liečbu bolestí daného typu. Použitá injekčná ihla 0,6 x 25 mm, aplikované miestne anestetikum 0,25 % Mesocain. Ihla sa vpichuje do hĺbky 3-5 mm. Je prakticky nepredstaviteľné, akoby sa touto technikou dal spôsobiť pneumothorax. Dokumentované to bolo aj na CT rekonštrukcii, kde ani vpich celej ihly, dlhej 25 mm, nedokáže prepichnúť hrudnú stenu v danej oblasti a už vôbec nie pľúca. Rovnako napustenie takého objemu vzduchu, ktorý by spôsobil vznik úplného a obojstranného pneumotoraxu, je z takéhoto vpichu nemysliteľné.
Z uvedeného vyplýva jednoznačný záver, že ide o zriedkavú a náhodnú časovú koincidenciu použitej techniky a vzniku spontánneho pneumothoraxu, bez príčinnej súvislosti. Spontánny pneumothorax môže byť často idiopatický, nie sú vždy jasné jeho patogenetické súvislosti. U tejto pacientky by však mohol mať súvislosť s echokardiograficky diagnostikovanou agenézou perikardu. **V odbornej literatúre je opakovane popísaný spontánny pneumothorax pri agenéze perikardu.**

Záver:
Výkonom dohľadu úrad konštatoval, že zdravotná starostlivosť zo strany poskytovateľa zdravotnej starostlivosti **bola poskytovaná správne, v súlade s ustanoveniami § 4 ods. 3 zákona č. 576/2004 Z.z.**

Poučenie:
a) Medicínske: Do diagnostických úvah o príčine pneumotoraxu je vhodné zaradiť aj zriedkavé možnosti, najmä keď sa danosti pre ich účasť nachádzajú vo výsledkoch vyšetrení z predchorobia. Agenéza perikardu zistená echokardiograficky, alebo kardio CT vyšetrením, by mala byť do týchto úvah zahrnutá.
b) Profesijné – etické: Starostlivo zvažovať uvedenie zmienok o iatrogennej príčine komplikácií liečby do zdravotnej dokumentácie, pokiaľ iatrogennosť nie je objektivizovaná. Takáto zmienka obvykle neostáva bez odozvy u pacienta a určite nie u jeho advokáta.

■ ■ ■ ■

Pokročilý tumor pľúc, liečba sprievodných komplikácií

(zdravotná starostlivosť poskytnutá správne)

Predmetom dohľadu prešetrenie správnosti postupu pri poskytovaní zdravotnej starostlivosti (ZS) pacientovi nar. 1953, na onkologickom oddelení a OAIM v priebehu júla a augusta 2011. Pacient v tom období liečený pre Ca pulmonum T3-4N2MO. Sťažovateľ (brat pacienta) v podnete vyjadruje presvedčenie, že brat zomrel v dôsledku nedostatočne podávanej ATB liečby a antimykotík pri zápale pľúc pri základnom ochorení, čo vyústilo do úmrtia pacienta. Ďalej si v podnete sťažuje aj na oneskorené vykonanie RTG kontroly pľúc.

Anamnéza, objektívne vyšetrenia, epikritické zhrnutia:

58-ročnému pacientovi v máji 2011 na pľúcnom oddelení špecializovaného zdravotníckeho zariadenia diagnostikovali na základe CT nálezu centrálny tumor pľúc s prerastaním do mediatína a suspektnými mts. subpleurálne. FOB (fibrobronchoskopia) s nálezom infiltratívnej sliznice dolného lobárneho bronchu vpravo s extramurálnym tlakom. Histologicky bol z infiltratívnej sliznice potvrdený epidermoidný karcinóm G2. Endobronchiálna sonografia potvrdila zväčšenie LU subkarinálne. Urobená tiež transbronchiálna aspiračná biopsia – histologicky – materiál je z veľkej časti tvorený nekrotickým epidernoidným karcinómom. Odporučená neoadjuvantná chemoterapia (CHT). Absolvoval CHT, podané len 2 cykly CsDDP + gemcitabin (Protokol s cisplatinou a gemcitabinom). Pre hematologickú toxicitu a pretrvávajúce febrílie pri infekte dýchacích ciest ďalšia CHT nebola podaná. Pacient následne konzultovaný aj na NOU UN. Odporučená rádioterapia (RT), ktorú pacient začal ambulantne. Táto však bola pre ťažkú pancytopéniu prerušená pri TTD 36 Gy.(celková dávka v grey-och).

Dňa 28.7.2011 prijatý na onkologické oddelenie. Urobené opakované kultivačné vyšetrenia. Hemokultúra: 28.7.2011 aerobne, anaerobne, kvasinky, Listéria monocyt. Negat.; dňa 6.8.2011. Rovnaký výsledok + mikroskop. preparát negat., bez baktérií; Dutina ústna z 29.7.: Enterococcus spp., anaerobne: negat. Spútum: 14.8. – Staphylococcus epiderm. Haemophillus sp., kvasinky negat. Citl. Ampicillin; 22.8. Staphylococcus epid., Pseudomonas aeruginosa, kvasinky negat. RTG hrudníka ordinované pri prijatí – 1.8.; 8.8.; 22.8.2011. Pneumologické vyšetrenie (**1.8.2011**) – ponámahová dýchavica aj nočná a kľudová dýchavica, kašeľ dráždivý, pretrvávajú febrílie do 38,5 °C. Dýchanie vpravo bazálne oslabené ... RTG vpravo centrálne na hílus nasadajúce ložiskové zatienenie v strednom a dolnom pľ. poli nehomogénne splývavé drobnoškvrnité zatienenie... CRP 269 .. 84 pokles, Hb:84, Glyk.14.

Záver: Ca polmonum l.dx. , sek pneumonia vpravo, sek dyspnoe. Odporúčané terapia idem ako v dokumentácii, pridať Codein 30 mg 2x1, ATB pokračovať...nízkouhlohydrátová dieta.
Pneumologické vyšetrenie (**22.8.2011**) Zhoršené dýchanie od rána, ide ho zadusiť. Poloha na lôžku, kľudové dyspnoe, periférna cyanóza. Dýchanie s chrôpkami AS 110/min...RTG hrudníka oproti predchádzajúcemu vyšetreniu výrazná progresia – výrazné škvrnité nehomog. zatienenie takmer celého pľ. krídla vpravo. Vľavo mliečne zatienenie v rozsahu stredného a dolného pľ. pola. ... CRP 345, Hb 88, Tr:34. Dg: Akútna respiračná insuficiencia, Bronchopneumonia bilateralis, dif. dg. možná aj karcinomatózna lymfangoitída. Tumor pľúc vpravo. Odporúčané pridať Ciphin, permanentne antimykotiká, O2, Hydrocortison 200 mg i.v. Chronické medikácie ďalej. Vhodné aj Morphín na tlmenie dušnosti, konzultovať OAIM.
Dňa 22.8.2011 o 14,20 hod. Konziliárne vyšetrenie OAIM: ... dusí sa. Anxiózny. Aktuálne pri vedomí. Dyspnoe tachypnoe, DF 45/min., motorický nekľud. Akrá studené cyanotické, pulz nitkovitý, auskultačne dýchanie obojstranne počuť, vpravo výrazne oslabené. Obojstranne chropky.
Záver: Prejavy akútnej respiračnej insuficiencie. Urgentne zaintubovaný. Zabezpečené urgentné preloženie pacienta na OAIM.

Liečba: už v období ambulantnej RT pacient dostával okrem iných liekov antimykotikum Flugalon 2 tab. 2 R. Po prijatí na onkologické oddelenie Mycomax INF 1 denne od 29.7. do 10.8. Ďalej dostával Tevatol cps. Abactal 400 mg iv v infúzii od 29.7. do 10.8.., Cefotaxim 2 g iv. a 8 hod v infúzii od 28.7. do 4.8., Ciphin iv. od 22.8.

Opakovane podaná mrazená plasma, transfúzie krvi, inhalačná terapia, mukolytiká, Hydrocortison, inzulinoterapia, infúzna liečba, analgetiká a iné.

Dňa 22.8.2010 pacient akútne preložený na OAIM pre respiračné zlyhávanie. Pokračuje v UPV, algosedácii, pre hypotenziu aj v katecholamínovej podpore obehu. Podľa RTG hrudníka je predpokladaná progresia neo procesu pľúc, obštrukcia stredného bronchu vpravo a bilat. nález alárnej pneumónie. Laboratórne potvrdená anémia, ťažká trombocytopénia, metabolická acidóza zahájená okrem ostatnej potrebnej terapie aj dvojkombinácia ATB Amikin, Tazocin, a antimykotická terapia – Mycomax. Kultivačne z 23.8.: tampón z nosa Pseudomonas aeruginosa, kvasinky negat. Kanyla: Pseudomonas aeruginosa, kvasinky negat. Stav pacienta hodnotený ako vážny, pre poruchu hemokoagulácie s prejavmi krvácania z dýchacích ciest a dutiny ústnej. Podávané: trombokoncentrát, Ery masa, mrazená plasma, hemostiptiká, O2, podpora UPV. Dňa 23.8.2011 o 22,22 hod. konštatovaný exitus letalis. Pacient nebol pitvaný.

Maligný proces pľúc diagnosticky riešený v Národnom ústave tuberkulózy, pľúcnych chorôb a hrudníkovej chirurgie. Išlo o Ca pulmonum l. dx. T3-4N2MO. Histologicky potvrdený pokročilý epidermoidný karcinom G2. Takéto lokálne pokročilé nádory sú vždy sprevádzané perifokálnym zápalom. Pacient správne absolvoval neoadjuvantnú chemorádioterapiu. Žiaľ absolvoval len 2 cykly chemoterapie Cisplatina+gemcitabin. V liečbe sa nepokračovalo pre rýchly rozvoj pancytopénie. Následne sa aplikovala RT. Pri tak pokročilom nádorovom ochorení je baktériová infekcia vždy prítomná. Pacient počas hospitalizácie dostával adekvátnu antibiotickú liečbu (trojkombináciu ATB + antimykotika) podľa výsledkov kultivácii. Bolo správne, že u chorého sa neindikovali kontinuálne antibiotiká, pretože tieto prispievajú k toxicite. Zhoršujúca sa dýchavica bola spôsobená jednak rozsahom primárneho nádoru a tiež rozvíjajúcou sa karcinomatóznou lymfangoitídou. Vyvíjala sa tiež postupná hypoxemická respiračná insuficiencia a metabolická acidóza. Diagnostické a terapeutické postupy počas hospitalizácie na rádioterapeutickom oddelení a OAIM vykonané lege artis. Adekvátna protinádorová a suportívna liečba, v súlade s medicínou založenou na dôkazoch.

Záver:
Skupina vykonávajúca dohľad **nezistila** u dohliadaného subjektu v rámci predmetu dohľadu **nedostatky. Liečba bola aplikovaná lege artis.**
Výkonom dohľadu úrad konštatoval, že zdravotná starostlivosť zo strany poskytovateľov zdravotnej starostlivosti **bola poskytovaná správne, v súlade s ustanoveniami § 4 ods. 3 zákona č. 576/2004 Z. z.**

■ ■ ■ ■

Absencia zdravotnej dokumentácie týkajúcej sa podnetu

(zdravotná starostlivosť poskytnutá správne)

Anamnéza, objektívne vyšetrenia a epikritické zhrnutie:

Dňa 15.11.2010 pacientka na základe odporúčania ambulantného urológa hospitalizovaná na urologickom pracovisku dohliadaného poskytovateľa pre USG nález konkrementu v pravej obličke s veľkosťou 15 mm. Pri príjme uvádzala pravostrannú obličkovú koliku v 4. mesiaci tehotenstva, odvtedy ambulantne sledovaná urológom. Dva týždne pred hospitalizáciou prekonala silný záchvat s hnačkami, bez zvracania, bolesti pociťovala v pravej driekovej oblasti s vyžarovaním do podbruška, udávala častejšie močenie bez patologických prímesí sprevádzané pocitmi pálenia.

Objektívne fyzikálne vyšetrenie v norme, okrem palpačnej citlivosti v pravom mezogastriu a pozitívneho tapottementu vpravo. Pacientke vyšetrený moč (pH 5,0, bielkoviny, hnis, cukor negat., sediment – soli), mala vyšetrený krvný obraz (v norme), biochemické parametre v krvi (v norme) a hemostázu (APTT 39,7 s, APTT –R 1,24, ostatné v norme). Príjmová diagnóza: colica renalis l.dx. N 23. **Žiadna ďalšia zdravotná dokumentácia k predmetnej hospitalizácii už nie je k dispozícii.**

Podľa vyjadrenia poskytovateľa pacientke vzhľadom na bolesti po odbere podaná infúzia (Mesocain 1%). Pri USG vyšetrení bola pravá oblička bez dilatácie dutého systému, echo-konkrement nebolo vidieť, v parenchýme prítomné cca 1 cm hypoechogénne ložisko bez akustického tieňa, nález svedčil pre možný angiomyolipóm. O tomto náleze (podozrenie na nezhubný novotvar) bola pacientka informovaná ošetrujúcimi lekármi. Podľa údajov týchto lekárov tieň konkrementu nebol pozorovaný ani na donesenej rtg. natívnej snímke brucha. Vzhľadom na to, že sa vyšetreniami diagnóza nefrolitiázy nepotvrdila, bola pacientka na veľkej vizite 16.11.2010 informovaná o zrušení hospitalizácie s tým, že na spresnenie diagnózy budú potrebné ďalšie vyšetrenia, realizované ambulantne.

Poskytovateľ sám uznal ako opodstatnenú sťažnosť pacientky na jej prepustenie **bez vydania písomnej lekárskej správy** s uvedením výsledkov vyšetrení, aplikovanej liečby a odporúčaní ďalšieho postupu pre praktického urológa. Uviedol, že k tomu došlo omylom po nesprávnom vyhodnotení situácie lekárskym personálom ženského oddelenia, ktorý bol v čase odchodu pacientky z kliniky na operačnej sále. Poskytovateľ z vlastnej iniciatívy **prijal nápravné opatrenia,** aby sa podobná situácia neopakovala. Na vysvetlenie dodal, že prepúšťacia správa nebola vystavená z dôvodu zrušenej hospitalizácie, kedy sa chorobopis vrátil do prijímacej kancelárie. Na oddelení ponechaný len denný záznam pacientky a ošetrovateľský záznam. V dennom zázname uvedený nález a záver USG vyšetrenia. Pri vyhľadávaní týchto dokumentov poskytovateľ zistil, že oba záznamy boli staničnou sestrou ženského oddelenia pri dočasnom uzatvorení tohto oddelenia pred Vianočnými sviatkami skartované bez konzultácie s vedúcim pracovníkom urologického pracoviska.

Zhrnutie úradu:

Pacientka prijatá na urologické pracovisko pre recidivujúce pravostranné renálne koliky s konkrementom verifikovaným ambulantným USG vyšetrením. V deň príjmu vykonané aj USG vyšetrenie, nález zapísaný do denného dekurzu v chorobopise. Podľa písomného vyjadrenia poskytovateľa týmto USG vyšetrením nebol potvrdený konkrement, ktorý bol indikáciou hospitalizácie a vyslovené podozrenie na nezhubný novotvar, v. s. angiomyolipóm. Vzhľadom na skutočnosť, že diagnóza nefrolitiázy sa nepotvrdila, príjem pacientky zrušili a omylom skartovali aj dekurz s nálezom USG vyšetrenia, ktorý bol argumentáciou pre daný postup. Vzhľadom na neexistenciu záznamu z predmetného USG vyšetrenia **nie je možné vyjadriť sa k správnosti postupu pri poskytovaní zdravotnej starostlivosti a pri ukončení hospitalizácie, teda ani ku skutočnosti, či došlo alebo nedošlo k porušeniu §4 ods. 3 zákona č.576/2004 Z. z.**

Zistené nedostatky pri výkone dohľadu:
Skupina vykonávajúca dohľad zistila **iný nedostatok** ako nesprávne poskytnutie zdravotnej starostlivosti, ktorý spočíval v tom, že zdravotná dokumentácia z realizovaných vyšetrení nebola uchovaná. Ďalším zisteným nedostatkom bola skutočnosť, že po zrušení hospitalizácie ošetrujúci zdravotnícky pracovník v rámci špecializovanej ambulantnej starostlivosti nevydal pacientke kópiu zápisu o poskytnutej zdravotnej starostlivosti.

Záver: Vyhodnotením informácií získaných výkonom dohľadu na mieste a prešetrením zdravotnej dokumentácie skupina vykonávajúca dohľad u dohliadaného subjektu pri poskytnutí zdravotnej starostlivosti pacientke **nezistila porušenie §4 ods. 3 zákona č.576/2004 Z. z.**

Skupina vykonávajúca dohľad zistila **iný nedostatok** ako nesprávne poskytnutie zdravotnej starostlivosti, ktorý spočíval v tom, že zdravotná dokumentácia nebola uchovávaná v súlade s **§ 22 ods. 2 zákona č. 576/2004 Z. z.** a vedenie zdravotnej dokumentácie nebolo v súlade s **čl. IV bodom 4) Odborného usmernenia Ministerstva zdravotníctva Slovenskej republiky o vedení zdravotnej dokumentácie č. 07594/2009 – OZS**, **čím došlo k porušeniu § 79 ods. 1 písm. l) a n) zákona č. 578/2004 Z. z.**

Sankcie: Úrad v predmetnej veci nezačal správne konanie a vzhľadom na vecnú príslušnosť postúpil podnet Úradu samosprávneho kraja s návrhom na uloženie sankcie.

■ ■ ■ ■

Správna zdravotná starostlivosť napriek peroperačnej komplikácii a recidíve

(zdravotná starostlivosť poskytnutá správne)

Anamnéza, objektívne vyšetrenia a epikritické zhrnutie:

Pacient prijatý na ortopedické pracovisko poskytovateľa ústavnej zdravotnej starostlivosti pre ganglion carpi volare l. dx. na jeho operačné odstránenie. Pri prijatí udával dva mesiace prítomné zdurenie v oblasti pravého zápästia, ktoré sa zvýrazňovalo pri námahe, kedy bolo aj výraznejšie bolestivé.

Objektívne v oblasti pravého zápästia volárne na radiálnej strane prítomné mierne zdurenie, ktoré minimálne prominovalo nad okolie, palpačne mierne citlivé, bez fixácie na spodinu, pružno–elastickej konzistencie, dobre ohraničené, veľkosti cca 1,5 cm v priemere, pulzácie na a. radialis a a. ulnaris hmatné. Pri USG vyšetrení v oblasti pravého zápästia volárne v podkoží v blízkosti šliach flexorov prítomný cystický anechogénny útvar veľkosti 1,5 cm. Pri prijatí pacient poučený o plánovanom liečebnom postupe v zmysle odstránenia zdurenia v lokálnej anestézii a o možných komplikáciách súvisiacich s plánovaným výkonom (zápal operačnej rany, zápal žíl, kardiovaskulárne komplikácie...) a svojím podpisom potvrdil svoj súhlas s navrhovaným liečebným postupom.

V deň príjmu v lokálnej anestézii vykonaná exstirpácia ganglionu, odoslaný na histologické vyšetrenie. Popis operačného výkonu cit.:*„...Tupou preparáciou sa dostávame ku ganglionu, ktorý sa nám cez operačné pole odkrýva. Pulzácia na a. radialis hmatná. Ganglion obtáča a. radialis. Pri tupej preparácii dochádza k perforácii a. radialis. Privolaný cievny chirurg. Po rozšírení operačného poľa a ozrejmení koncov a. radialis jeho end to end anastomóza prolenom 5,0–6,0. Po odstránení svoriek nepresakuje, anastomóza funkčná, pulzácia prechádza cez anastomózu aj distálne. Odstraňujeme ganglion aj z okolia cievy. Vzorka odoslaná na histologické vyšetrenie. Výplachy heparínom. Sutúra kože, sterilné krytie, korková dlaha.“*

Následne vykonaným histologickým vyšetrením odstráneného tkaniva diagnóza ganglionu potvrdená. V pooperačnom období pacient stabilizovaný, rana kľudná, pulzácia na a. radialis bola hmatná, prsty teplé, ruka stabilizovaná dlahou. Na druhý pooperačný deň podľa písomného záznamu v prepúšťacej správe pacient cit.: „Prepustený predčasne z rodinných dôvodov“. Klinický stav pri prepustení hodnotený ako ganglion carpi volare l. dx. a st.p. suturam a. radialis l. dx. propter perforationem a. radialis l. dx. partialis per operationem. Odporúčané šetrenie pravej hornej končatiny, jej vyvýšená poloha, Clexane 0,4 ml s.c. do 3 týždňov od operácie a kontrola o 2 dni. Pri prvej pooperačnej ambulantnej kontrole na štvrtý pooperačný deň operačná rana kľudná, bez zápalu a hojila sa per primam intentionem. Rana sterilne prekrytá a ordinované pokračovanie v liečbe Clexanom. Pri pooperačnej kontrole na jedenásty pooperačný deň rana zhojená per primam intentionem a jej okolie bez známok zápalu. Pri kontrolnom vyšetrení po pol roku zistené pretrvávanie zdurenia na volárnej ploche pravého zápästia mediálne od operačnej jazvy. Vykonané USG vyšetrenie, zistený opäť prítomný ganglion v danej oblasti. Klinický stav hodnotený ako ganglion carpi volare l. dx. recidivans a pacientovi odporúčané konziliárne vyšetrenie na pracovisku plastickej chirurgie, kde bol následne v celkovej anestézii opäť odstránený ganglion na pravom zápästí.

Podľa vyjadrenia poskytovateľa bol pacient operovaný pre diagnózu ganglion carpi volare l. dx., pričom aj v operačnom náleze bolo uvedené, že tento benígny nádor cirkulárne obrastal radiálnu artériu. Ganglion v blízkom vzťahu k radiálnej artérii, k poškodeniu ktorej došlo pri obtiažnej preparácii tumoru. Následne urobená revízia a sutúra artérie s kontrolovaným obnoveným prietokom. Vznik uvedenej komplikácie nie je, vzhľadom na obtiažnosť pri preparácii v takejto anatomickej lokalite, vylúčený. Taktiež recidívy takýchto benígnych nádorov v oblasti zápästia sú v literatúre popisované vo viac ako v 7 %.

Zhrnutie úradu:

Podľa skupiny vykonávajúcej dohľad bol pacient s diagnózou ganglion carpi l. dx. prijatý na plánovanú chirurgickú liečbu v lokálnej anestézii. Pri tupej preparácii došlo k poškodeniu artérie radialis. Okamžite bol privolaný cievny chirurg, ktorý ošetril poškodenú artériu

anastomózou end to end, ktorou bol obnovený krvný prietok. V ďalšom priebehu operácie odstránený ganglion, následne odoslaný na histologické vyšetrenie, ktoré potvrdilo správnosť predoperačnej diagnózy. Operačný výkon indikovaný správne a vykonaný štandardným spôsobom. Poškodenie artérie radialis pri preparácii je v obdobných prípadoch komplikáciou, ktorá sa v určitom percente vyskytuje na každom pracovisku a nemožno ju hodnotiť ako pochybenie pri poskytovaní zdravotnej starostlivosti. Každý operačný výkon je zaťažený určitým percentom komplikácií, podstatné je však tieto vzniknuté komplikácie rýchlo diagnostikovať a ošetriť, čo v danom prípade správne realizovali. Vzniknuté poškodenie správne a bez časového omeškania riešili v súčinnosti s cievnym chirurgom s následnou obnovou krvného prietoku. Na základe písomných záznamov je možné potvrdiť, že artéria bola v úzkom vzťahu ku ganglionu. Všetky následné liečebné postupy a pooperačné ambulantné vyšetrenia realizované v dostatočnom rozsahu a správne. Napriek chirurgickému odstráneniu ganglionu, potvrdeného aj histologickým vyšetrením, došlo s odstupom pol roka k recidíve ochorenia s potrebou opakovanej operačnej liečby. Vznik recidívy ochorenia podmienený charakterom samotného ochorenia a predispozíciou organizmu a nie spôsobom vykonania operačnej liečby. Zdravotná starostlivosť pacientovi, napriek vzniknutej peroperačnej komplikácii a neskoršej recidíve primárneho ochorenia, poskytnutá štandardným spôsobom a správne.

Skupina vykonávajúca dohľad **nezistila** u dohliadaného subjektu v rámci predmetu dohľadu **nedostatky.**

Záver:
Vyhodnotením informácií získaných výkonom dohľadu na mieste a prešetrením zdravotnej dokumentácie skupina vykonávajúca dohľad u dohliadaného subjektu pri poskytnutí zdravotnej starostlivosti **nezistila porušenie § 4 ods. 3 zákona č. 576/2004 Z. z.**

■ ■ ■ ■

Podnet na nedostatočnú zdravotnú starostlivosť počas väzby

(zdravotná starostlivosť poskytnutá správne)

Anamnéza, objektívne vyšetrenia a epikritické zhrnutie:

35-ročný muž vo výkone väzby s nástupom vo februári 2010 absolvoval v zdravotníckom zariadení ústavu na výkon väzby vstupnú lekársku prehliadku, bola mu založená zdravotná dokumentácia. Pri vstupnom vyšetrení pacient alergiu, psychiatrické ochorenia, užívanie drog neudal, udal fajčenie, občasné požívanie alkoholu. Netrpel žiadnym závažným ochorením. Konštatovaná obezita, v objektívnom náleze na bruchu voľná pupočná hernia.

Počas pobytu v ústave v období leta 2010 (júl, august) pacient sledovaný pre udávané bolesti brucha. Vo výsledkoch laboratórnych vyšetrení nález stredne zvýšenej sedimentácie, minimálne zvýšenej hodnoty CRP, pri objektívnom vyšetrení jedenkrát nameraná subfebrilná telesná teplota (37,2°C). Na základe pracovnej diagnózy abdominálneho syndrómu s podozrením na tumor esovitej časti hrubého čreva mal pacient vykonané vyšetrenia so zameraním na tráviaci trakt, laboratórne vyšetrenia a ultrasonografické vyšetrenie brucha. Vyšetrením nebol zistený žiadny patologický nález a subjektívne udávané ťažkosti aj bez liečby pri diéte spontánne ustúpili.

Druhou epizódou zdravotných ťažkostí pacienta počas pobytu v ústave boli hemoroidálne ťažkosti v období marca a apríla 2011, pacient mal ordinovanú lokálnu liečbu. Chirurgom klinicky zistený vonkajší hemoroid, bez zápalu a jednoznačných chorobných príznakov. Chirurg na základe lokálneho nálezu konštatoval zo strany pacienta agraváciu.

Počas pobytu v ústave utrpel v októbri 2010 úraz – podvrtnutie ľavého členka. Klinický nález objektivizovaný rtg. vyšetrením, ordinovaná konzervatívna liečba.

Dňa 29.3.2010 predvolaný do ambulancie dohliadaného subjektu na základe „lekárskeho potvrdenia“ zo 17.3.2010 vydaného psychiatrom NZZ na žiadosť matky. Obsahom potvrdenia je len veta, cit.: „*Menovaný sa liečil na psychiatrickej ambulancii od roku 1993, užíval psychofarmaká - Chlorprthixen, Tisercin a Minithixen dr...*“. Potvrdenie neobsahovalo ani diagnózu, ani dávkovanie liekov, ani priebeh liečby. Po oboznámení sa s potvrdením pacientovi ordinovaná terapia nízkymi dávkami Chlorprothixenu. Po cca 5 týždňoch sám požiadal o „zrušenie tabletiek na ukľudnenie“, preto bola táto medikácia ukončená. Súčasťou zdravotnej dokumentácie je preukázateľný informovaný súhlas pacienta.

Na podnet psychológa ústavu 28.3.2011 objednali psychiatrické vyšetrenie. Pacient na vyšetrenie preobjednávaný. Odborné psychiatrické vyšetrenie realizované 10.8.2011 po urgencii vedenia ústavu. Pacient udával, že býva nervózny, že je na samotke, ďalej udal, že vonku bral 2-3 roky marihuanu. Pri vyšetrení orientovaný, prítomné zvýšené vnútorné napätie, suicidálne úvahy lekárom nepozorované, konštatovaná agravácia ťažkostí, spolupodiel účelových tendencií, depresívna symptomatika neprítomná, prítomné skôr dysforické ladenie. Stav psychiatrom diagnosticky záverovaný ako: Abnormálne štrukturovaná osobnosť, subkompenzovaná v chronickej záťaži (výkon väzby, samotka), sy. závislosti od marihuany. Konštatovaný aj spolupodiel účelových mechanizmov. Do liečby odporučený Tiapridal 1-0-1, abreaktívne pohovory. Plánovaná psychiatrická kontrola o 2-3 týždne.

Podľa stanoviska vyšetrujúceho psychiatra pacient 10.8.2011 vyšetrený ako prvý v poradí nakoľko po vyšetrení mal plánovanú návštevu rodiny.
Lekár zdravotníckeho zariadenia ústavu vyšetrenie vidoval a odporučenú liečbu akceptoval.

Dňa 11.08.2011 pacient spáchal suicídium stranguláciou. Bola odporučená pitva.
Príčina smrti podľa pitevného protokolu Strangulatio, základná choroba Strangulatio, Depresia clinici scriptu. Vykonané toxikologické vyšetrenie – pozitívny tiaprid, nikotín a kofeín, vyšetrenie alkoholu v krvi 0,03 promile.

Zhrnutie úradu:
Zdravotná dokumentácia neobsahuje žiadne zmienky o subjektívne udávaných psychických ťažkostiach pacienta a ani v objektívnych popisoch lekárov zdravotníckeho zariadenia ústavu nie sú prítomné symptómy suponujúce, resp. opisujúce akúkoľvek patológiu z okruhu porúch nálad, resp. porúch správania sa. Pacient pri návštevách nevykazoval známky vážnejšej psychickej patológie.
Psychiatrické vyšetrenie realizované deň pred suicídiom má všetky potrebné náležitosti, zahŕňa opis správania sa pacienta pri rozhovore, kontakt, ďalej subjektívne údaje a klinickú symptomatológiu. Diagnostický záver je vyhodnotený na úrovni abnormne štruktúrovanej osobnosti subkompenzovanej v chronickej záťaži, bez suicidálnych úvah. Suicidálne úvahy a tendencie boli pritom odborne dostatočne explorované. Psychiater odporučil na základe autoanamnestického údaju o abúze marihuany a možného cravingu a vnútorného napätia súvisiaceho s reaktívnymi faktormi po umiestnení na samotke (hrozba dlhodobého výkonu trestu) Tiapridal 2 x 1 tableta, t.j. 200 mg, čo je adekvátna terapia vzhľadom k popisovaným skutočnostiam. Odporučil aj abreaktívne pohovory. Psychiatrická starostlivosť poskytnutá na základe pacientom poskytnutých informácií, ako aj objektívneho nálezu a osobnostnej štruktúry. Pri vyšetrení neboli zistené žiadne psychotické symptómy, ani suicidálne myšlienky, či tendencie. Hodnotenie suicidálneho rizika u nepsychotických stavov v záťažových situáciách je vždy obtiažne vzhľadom na možnú disimuláciu. Suicidálne konanie je niekedy nepredvídateľné a môže k nemu dôjsť napriek použitiu všetkých dostupných opatrení. Suicídium pacienta v dohliadanom prípade mohlo mať skratový charakter súvisiaci s novými okolnosťami jeho života v podmienkach väzby (rozpad partnerského vzťahu). Otázka, či pacient disimuloval suicidálne myšlienky a tendencie, je nezodpovedateľná. Disimulácia môže byť úspešná aj pred skúseným a v suicidiológii dobre orientovaným psychiatrom.

Záver:
Úrad záverom konštatuje, že pri poskytovaní zdravotnej starostlivosti pacientovi zo strany dohliadaného subjektu nebolo zistené medicínske pochybenie.

V priebehu dohľadu bolo preverené aj vedenie zdravotnej dokumentácie dohliadaným subjektom, v jej vedení boli zistené nedostatky. Zdravotná dokumentácia nebola vedená v súlade s § 21 ods. 1, písm. a), d) zákona č. 576/2004 Z. z.

■ ■ ■ ■

Postrach pediatrov

(zdravotná starostlivosť poskytnutá správne)

Anamnéza, objektívne vyšetrenia a epikritické zhrnutie:

2-ročné dieťa narodené v 39. týždni gravidity vakuum extraktorom ako eutrofický novorodenec, postnatálne prekonalo hyperbilirubinémiu z ABO inkompatibility, liečenú konzervatívne. V dojčenskom období dieťa pravidelne zaočkované, psychomotorický vývoj normálny. Vo veku 11 mesiacov hospitalizované pre rotavírusovú enteritídu, vo veku 15 mesiacov spadlo z výšky asi 1 metra, neurológ vtedy stav uzavrel ako contusio capitis. Začiatkom februára 2011 dieťa preliečené pre respiračný infekt.

Dňa **3.3.2011** si cestou v aute matka (vodička) všimla v spätnom zrkadle, že dieťa stráca vedomie a má kŕče. Matka volala na tiesňovú linku. Na linke tiesňového volania záchrannej zdravotnej služby Krajského operačného strediska (KOS) bolo operátorom v čase 18,06:29 hod. prijaté volanie matky dieťaťa. Hovor prerušený, v čase o 18,07:31 hod. sa operátor dovolal matke.

KOS vyslal na miesto nehody osádku rýchlej lekárskej pomoci. Príchod posádky RLP k dieťaťu v čase 18,22 hod. Dieťa eupnoické, s pravidelnou akciou srdca, oči otváralo na bolestivý podnet, GCS 13, TT 39°C, hodnota glykémie 12,1 mmol/l.

O 18:42 hod. dieťa odovzdané službukonajúcemu lekárovi detského oddelenia. Matka pri prijatí udala, že dieťa robilo pohyby ústami - akoby chcelo piť, malo podvrátené oči dohora, nereagovalo na matku. Pri vyšetrení dieťa spavé, koža čistá, bledšia, turgor hraničný, inervácia orientačne v norme, bez známok meningeálneho dráždenia, dýchanie puerilné, bez vedľajších fenoménov, akcia srdca pravidelná. Tachykardia 144/min pripísaná febrilite 39°C.

Stanovená pracovná diagnóza - Kŕče nezatriedené inde (R56), ordinované vyšetrenia vnútorného prostredia, zápalovej aktivity, ordinovaná antipyretická liečba, infúzna liečba, na nasledujúci deň naplánované neurologické a kardiologické konziliárne vyšetrenie.
Podávaná antipyretická liečba.

O 21,00 hod. dieťa vyšetrené lekárom, privolaným sestrou pre pozorovanie zášklbov končatín. Pri príchode lekára dieťa bez kŕčových prejavov. Lekárom zhodnotené laboratórne vyšetrenia - KO v norme, hyperglykémia (9,61), kompenzovaná metabolická acidóza, CRP negat. (0,98). Pre kŕče podaný Diazepam. Telesná teplota v čase o 21,00 hod. 37,5 °C.

O 23,00 hod. dieťa opakovane vyšetrené lekárom, bolo „spavšie“, koža čistá, bledšia, bez známok meningeálneho dráždenia, zrenice izokorické, kardiopulmonálne kompenzované. Vzhľadom na nízke markery zápalu zatiaľ antibiotická liečba nebola indikovaná. Telesná teplota v čase o 23,00 hod. 39,8°C, podaný Paralen.

Dňa 4.3.2011 o 1,00 hod. a 2,45 hod. pri kontrole stavu lekárom dieťa bez známok meningeálneho dráždenia, kardiopulmonálne kompenzované, koža čistá, bledšia. Telesná teplota v čase o 1,00 hod. 37,5 °C.

O 5,00 sestrou pozorované petechie, dieťa 1 x zvracalo. Telesná teplota o 5,00 hod. 36,6°C. Privolaný lekár už konštatuje petechie až sufúzie na tvári, trupe, dolných končatinách, meningeálne príznaky +-, dieťa kardiopulmonálne kompenzované. Chirurgom preparovaná žila, volaná príslužba a neurológ. Dieťa malo podanú nárazovú dávku metylprednizolonu (Urbason), antibiotikum Bitammon.

O 6,00 hod. dieťa spavé, hypotonické, petechie a sufúzie na tvári, trupe, dolných končatinách, prítomná tachykardia s frekvenciou 160/min. Privolaný neurológ dieťa vyšetril o 6,15 hod., konštatuje GCS 3, meningizmus, prejavy intrakraniálnej hypertenzie, syndróm roztrokaudalnej deteriorácie na úrovni pontínneho štádia. Predpokladaná meningokoková meningoencephalitída a septický šok. Neurológ odporučil intubáciu, úpravu antibiotickej liečby, objemovú resuscitáciu, kortikoidy i.v., očné vyšetrenie. Podaný Gentamycin i.v.

Privolaný aj detský kardiológ. Konzultované vyššie klinické pracovisko – DFNsP Bratislava a hematologické pracovisko s ordináciou AH plazmy krvnej skupiny dieťaťa.

O 6,30 hod. konštatovaný zhoršený stav, pre nedostatočné dýchanie, hypotonus privolaný lekár OAIM, v čase 6,40 – 6,45 hod. dieťa prevezené na OAIM, zaintubované, napojené na riadenú ventiláciu. Na OAIM realizovaná volumová resuscitácia obehu. Stav sa progresívne zhoršoval, o 6,55 hod. prítomná bradykardia, podaný Atropín 0,1 mg. i. v., o 7,00 hod. prítomná asystólia, zahájená KPCR, opakovane podaný Adrenalín i. v., pre záznam fibrilácie komôr dieťa defibrilované 1 výbojom. O 7,20 hod. resuscitácia ukončená, konštatovaný exitus letalis.

Hodnota CRP z odberu realizovaného 4.3.2011 o 6,38 hod. bola 61,23 mg/l. Vo výtere z nosa dieťaťa potvrdená **Neisseria meningitidis**. Neisseria meningitidis potvrdená aj kultivačným vyšetrením steru z hrdla matky dieťaťa. Pitvou potvrdená meningokoková sepsa, ťažký edém mozgu. Diagnóza potvrdená PCR metódou vykonanou v NRC pre meningitídy ÚVZ SR s pozitívnym nálezom pre N. meningitidis – séroskupina B.

Zhrnutie úradu:
Začiatok ochorenia bol náhly, prejavil sa dňa 3.3.2011 v podvečerných hodinách počas cesty v aute neurologickou symptomatológiou. Osádkou RLP u dieťaťa zistená kvalitatívna porucha vedomia, bez poruchy vitálnych funkcií obehu a dýchania, zistená hyperglykémia. Dieťa privezené do nemocničného zariadenia v optimálnom čase. Pri prijatí do nemocnice sa klinický stav nezmenil, telesná teplota 39 °C, čo pri negativite iných príznakov (meningeálne, kožné, iné) a negativite leukocytózy a CRP suponovalo diagnózu virózy. V laboratórnom náleze prítomná hyperglykémia, metabolická acidóza. Hyperglykémia mohla za daného stavu suponovať diabetes (hyperglykémia býva prítomná tiež pri sepse a meningitíde, v danom prípade však chýbali symptómy meningitídy). Službukonajúci lekár počas noci opakovane kontroloval klinický stav dieťaťa.

Dňa 4.3.2011 do 5,00 hod. rána dieťa bez klinických známok meningeálneho dráždenia, koža bledá, petechie neboli popisované. Po polnoci dokonca poklesli teploty. Dieťa malo podávanú adekvátnu medikamentóznu a infúznu liečbu.
Dňa 4.3.2011 až do 5,00 hod. nepribudol žiadny kardinálny príznak, ktorý by suponoval meningokokcémiu. V čase o 5,00 hod. pozorované petechie. Ďalší priebeh ochorenia taký fulminantný, že napriek podanej liečbe (antibiotiká, kortikoidy, komplexná resuscitácia) stav vyústil do letálneho konca.

Dohliadaný prípad svojím priebehom a symptomatológiou knižne ilustruje klinický obraz a priebeh najzávažnejšej formy bakteriálnej infekcie v súčasnom vyspelom svete – meningokokovej sepsy, nazývanej aj podľa autorov Waterhouse- Fridrichsenov syndróm. Typickou charakteristikou tohto ochorenia je jej prudký nástup – zdanlivo z plného zdravia, celková alterácia klinického stavu s rozvojom septického šoku, poruchy vedomia, konvulzií, hyperpyrexiou, známkami disseminovanej intravaskulárnej koagulácie (DIC) – hemoragicko-trombotickými léziami na koži (splývavé petechie až sufúzie s nekrózou), ale aj v ostatných telových orgánoch. Štandardne sa objavuje ischemicko-hemoragická lézia nadobličiek s adrenokortikálnou insuficienciou, ktorá prispieva k fatálnemu priebehu ochorenia. Tento priebeh – od plného zdravia po úmrtie – prebieha rádovo v hodinách a kožné morfy sa doslovne „rozlievajú“ po koži v minútach.

Diagnóza meningokokovej infekcie je nepochybná, ak sa od začiatku vyskytuje horúčka, meningeálne príznaky, kŕče a na koži sú včasné hemoragické morfy. Vzniká tak isté „ časové okno“ na urgentný terapeutický zásah, spočívajúce v podaní útočnej dávky kortikoidov, stabilizácii šoku a útočnej dávky antibiotík.

Na nešťastie – hlavne u malých detí – toto ochorenie môže nastúpiť bez charakteristických príznakov. Chýbajú známky meningeálneho dráždenia, nie je prítomný kožný nález. Jediným príznakom býva vysoká horúčka nad 39 °C, celková alterácia stavu, neurologická symptomatológia. Stav je vtedy takmer totožný s akútnou chrípkovou infekciou s febrilnými kŕčmi. Podobne to bolo aj v dohliadanom prípade.

Záver :
Výkonom dohľadu na mieste **neboli** pri poskytovaní zdravotnej starostlivosti detskému pacientovi zo strany dohliadaného subjektu v dohliadanom období **zistené nedostatky** v zmysle porušenia § 4 ods. 3 zákona NR SR č. 576/2004 Z. z. o zdravotnej starostlivosti, službách súvisiacich s poskytovaním zdravotnej starostlivosti a o zmene a doplnení niektorých zákonov.

■ ■ ■ ■

Akútna leukémia u 10-mesačného dieťaťa

(zdravotná starostlivosť poskytnutá správne)

Anamnéza, objektívne vyšetrenia a epikritické zhrnutie:

Dieťa z 3. fyziologickej gravidity, pôrod spontánny bez komplikácií, pôrodná hmotnosť 2900 g, dojčené 2 mesiace, potom hypoalergénna formula, psychomotorický vývoj a prospievanie primerané. V januári 2011 prekonalo akútny zápal priedušnice s horúčkami, užívalo antibiotiká a antipyretiká (VLDD).

Dňa 9.2.2011 dieťa opäť vyšetrené v ambulancii VLDD pre teploty nad 39,0 °C, diagnostický záver - Akútna faryngitída, Otitis acuta l. sin. susp., ordinované antibiotká, antipyretiká, ušné kvapky.

Dňa **13.2.2011** dieťa prijaté na **detskú kliniku** - odoslané z LSPP pre febrilný stav (TT do 40,5 °C) a suspektnú infekciu močových ciest. Pri prijatí dieťa čulé, bledé, hranične hydratované, amenigeálne, TT 37,6 °C, oropharynx nastrieknutý, akcia srdca pravidelná, ozvy ohraničené, fr. 120/min., dýchanie puerilné bez vedľajších fenoménov, bez prítomnej lymfadenopatie a organomegalie, hmotnosť 8,10 kg. Ordinované antibiotiká (Amoksikla v 5. deň), antipyretiká a infúzna liečba. RTG pľúc a srdca – bez ložiskového zatienenia.

Z laboratórnych vyšetrení – vysoká zápalová aktivita (FW 50/110, CRP 69,5 mg/l), normocytová anémia ťažkého st. (erytrocyty 2,60, hemoglobin 69 g/l), leukocyty 6,4, trombocyty 164. V diferenciálnom leukograme prítomná neutropénia ťažkého stupňa a lymfocytóza. Analyzátorom XT 2000i zistené podozrenie na prítomnosť blastov, na základe čoho bol indikovaný diferenciál leukocytov mikroskopicky - hematológom vyhodno-tené 14.2.2011, s nálezom 20% neutrofilov, 80% lymfocytov, bez prítomnosti blastov, retikulocyty prítomné. V hemokoagulačných parametroch zvýšená hodnota fibrinogénu (9,6) a D-dimérov (500). Po konzultácii s detským hematológom ordinované antikoagulancium (Fraxiparine s.c.). Dňa 14.2.2011 pre anémiu ťažkého st. podaná transfúzia erytromasy. ORL vyšetrením diagnostikovaná akútna tonzilitída, vylúčená otitída. Vzhľadom na vysokú zápalovú aktivitu ordinovaná zmena antibiotickej terapie na cefalosporín 3. generácie (Claforan i.v.). Výter z hrdla – Haemophilus influenzae, z nosa – Pseudomonas aeruginosa, hemokultúra negatívna, nález v moči a stolici negatívny.

Od 2.dňa hospitalizácie došlo k poklesu teplôt (subfebrility), v priebehu celej hospitalizácie dieťa čulé, kardiopulmonálne kompenzované, nezvracalo, stolica v norme. Laboratórne došlo k poklesu zápalových parametrov, k zlepšeniu červeného krvného obrazu a hemokoagulogramu, prítomná hraničná leukopénia. V klinicky stabilizovanom stave dieťa **21.2. 2011 prepustené** do ambulantnej starostlivosti. Hmotnosť pri prepustení 8,35 kg.

Záverečné diagnózy: Sepsa, Tonsillitis acuta, Anemia gravis, Soor oris. Odporučené pokračovanie v antibiotickej terapii (Suprax ešte 7 dní), kontrola v hematologickej ambulancii o 2-3 týždne.

V ďalšom priebehu dieťa sledované v ambulancii **VLDD**.

Dňa 1.3.2011 absolvovalo preventívnu prehliadku – hmotnosť 8,54 kg, dieťa bledé, kardiopulmonálny nález fyzio-logický, brucho bez patolog. nálezu, hepar, lien nehmat. Ordinované antianemikum, Vigan-tol.

Dňa 2.3.2011 dieťa vyšetrené v ambulancii VLDD pre teploty do 38,4 °C, - susp. Virosis, ordinované antipyretiká, objednané na odber krvi nasledujúci deň. Dňa 3.3.2011 vykonané odbery na laboratórne vyšetrenia: moč - prítomné baktérie, amorf. soli, epitélie, ketolátky ++, tampón z hrdla - Strept. viridans, Neisseria pharyngitis, Candida albicans, z nosa - negat., krv - anémia stredne ťažkého stupňa, leukopénia s ťažkou neutropéniou, trombocyty v norme, biochemické parametre v norme, prítomná pozitivita zápalového mar-kera CRP (31,4). Ordinované antibiotikum (Zinnat). Dieťa odoslané na **hematologické vyšetrenie** (3.3.2011 - anémia stred. ťaž. st.), gastroenterologické vyšetrenie (3.3.2011 – USG brucha negat.) a ORL (4.3.2011 – nález bez známok infektu).

Dňa **5.3.2011** o 22,00 hod. matka prišla s dieťaťom priamo na **detskú kliniku** pre pretrvávajúce teploty do 40,9 °C., nižšiu chuť do jedla, nezvracia, nekašle, je spavejšie, užíva

3. deň Zinnat. Pri prijatí dieťa skleslé, nepokojné, hydratované hranične, amenigeálne, eupnoické, eutrofické, tachykardia (fr. 160/min.), bez zväčšených lymfatických uzlín, bez hepatosplenomegálie, TT 39,9 °C, TK 80/50 mmHg, hmotnosť 8 730 g. Po prijatí realizované laboratórne vyšetrenia – FW 140/nemerateľná, erytrocyty 2,62, hemoglobín 70,0, hematokrit 21,7 (anémia na hranici ťažkého stupňa), leukocyty 7,20, trombocyty 431,0, D-diméry 1240 ug/l, fibrinogén 10,0 g/l, CRP 80 mg/l, prokalcitonín 5,39 ng/ml, glykémia 7,1 mmol/l, hemokulktúra (výsledok 14.03.2011) - pôdy ostali sterilné, serologické testy negatívne, moč (chem., sed., kultivácia) – negatívne, tampón z nosa a z kože - negatívne, tampón z hrdla (výsledok 09.03.2011) - Pseudomonas aeruginosa, krv v stolici negat. Ordinované antibiotiká parenterálne (Claforan, Gentamycin), pre hyperkoagulačný stav antikoagulancium (Fraxiparine s.c.), infúzna liečba, vitamíny, antipyretiká.

Pre pretrvávajúce teploty septického charakteru 7.3.2011 ordinovaná zmena antibiotickej terapie (Meronem). Po aplikovanej liečbe došlo poklesu teploty (subfebrility), v klinickom obraze redšie stolice, slabší perorálny príjem. Dieťa kardiopulmonálne kompenzované, bez organomegálie (verifikované USG), lymfatické uzliny neboli zväčšené v žiadnej lokalizácii. Pre anémiu ťaž. st. podaná transfúzia erytromasy. V diferenciálnom krvnom obraze prítomná leukopénia (3,07) s ťažkou neutropéniou (0,307), lymfocytóza (90%), retikulocytopénia (1,5), vysoké zásoby železa (feritín 443.. 1621 ug/l), opakovaná anemizácia (erytrocyty 2,10, hemoglobín 58,0 g/l, hematokrit 0,178) – vyslovené podozrenie na aplastickú anémiu so septickým priebehom pri nízkom počte neutrofilných segmentov. Došlo tiež k vzostupu CRP (206 mg/l), prokalci-tonínu (6,35 ng/ml), laktátdehydrogenázy (5,50 ukat/l). Tumorové markery (tymidínkináza) – odber 7.3.2001 (výsledok 11.3.2011): 125 U/l (vysoké hodnoty).

Pre progresívne zhoršovanie krvného obrazu a zároveň aj klinického stavu dieťa **8.3.2011** preložené do **detskej fakultnej nemocnice,** na ďalšiu diagnostiku a terapiu. Záverečné diagnózy: Sepsa nešpecifikovanej etiológie, Aplastická anémia, Enteritis ac., Anemia gravis, Soor oris.

Od 8.3.2011 do 31.3.2011 hospitalizované na **oddelení detskej onkológie a hematológie**. Diagnostikovaná akútna lymfoblastová leukémia INFANT ALL. Ďalšie diagnózy: Sepsa, Aplázia kostnej drene ťažkého st. postmedikamentózna, Bronchopneumonia mycotica, Enterorrhagia (pri kortikoterapii a chemoterapii), Laryngitis et tonsillitis ac., Heterozygot. MTHFR A-C. Pre nutnosť intenzívneho monitoringu a realizáciu endoskopie a kolonoskopie po intenzívnej substitučnej príprave, s potencionálnym rizikom výkonov, 31.3.2011 preložené na **kliniku pediatrickej anestéziológie a intenzívnej medicíny**.

Záver:
Skupina vykonávajúca dohľad **nezistila** u dohliadaného subjektu v rámci predmetu dohľadu **nedostatky.**
Predpokladaná aplastická anémia pri neprítomnosti blastov v diferenciálnom leukograme patrí do diferenciálnej diagnostiky akútnej leukémie a bola na základe prítomných laboratórnych parametrov a klinického obrazu zvažovaná správne. Za účelom ďalších diagnostických postupov bolo dieťa správne preložené na odborne vyššie pracovisko.
Diagnostický a terapeutický postup na detskej klinike bol správny, neviedol k oneskoreniu stanovenia diagnózy, ani k zhoršeniu prognózy dieťaťa**.**

■ ■ ■ ■

Diagnostické úskalia disekcie aorty

(zdravotná starostlivosť poskytnutá správne)

Príbuzná 45 ročného pacienta dala podnet na prešetrenie správnosti poskytnutej zdravotnej starostlivosti nebohému švagrovi, kde mu v priebehu jedného dňa poskytli zdravotnú starostlivosť niekoľkí poskytovatelia.

Anamnéza, objektívne vyšetrenia a epikritické zhrnutie:

45-ročný, **vysoko rizikový pacient,** nedostatočne liečený hypertonik zo subjektívnych príčin (posledné 2 roky nepravidelne užíval lieky), kontroly TK len sporadicky - sledovaný urológom pre obličkové kamene, r.2000 litotripsia, prekonal recidivujúce renálne koliky - 1991. V roku 1991 mal pracovný úraz s následkom postraumatickej epilepsie (kraniocerebrálna trauma s nutnosťou operačného riešenia užíval antiepileptiká do r.1996. V r.1996 mal úraz (kompresívna zlomenina tela stavca) - v auguste 2008 absolvoval posledné vyšetrenie v ambulancii všeobecného lekára, mal nameraný krvný 170/90 torr, všeobecná lekárka ukončila jeho PN pre urologickú dg.: nefrolithiasis l.sin., ureterotithiasis l.sin
RA: otec zomrel ako 30 ročný (príčina neznáma), matka ako 60 ročná na infarkt myocardu, manželka pred 5 rokmi, po pôrode najmladšieho dieťaťa (pp. pľúcna embólia)

Zistené skutočnosti:
5.5.2011 - mal pacient od rána výrazné bolesti v chrbtici, predtým aj bolesti hrdla (po rozčúlení doma), medzi 7,00 až 7,10 hod. navštívil všeobecného lekára (lekár ešte nebol v ordinácii, pracovná doba začínala o 7,30 hod.) pacient odmietol čakať, rozhodol sa pre vyšetrenie v urologickej ambulancii, kde bol niekoľko rokov dispenzarizovaný, mal pocit recidívy „obličkovej koliky“ - urologické vyšetrenie: USG obličiek a RTG potvrdilo nefrolithiázu vľavo a susp.ureterolitházu, pacient objednaný na i.v. urografiu, mal podanú analgetickú liečbu i.m. V popoludňajších hodinách znovu navštívil ambulanciu všeobecného lekára, nakoľko u neho pretrvávali bolesti v oblasti chrbta (všeobecný lekár už nebol prítomný v ambulancii kvôli účasti na odbornom seminári), pacient indikovaný zdravotnou sestrou k návšteve ambulancie LSPP - vyšetrenie v ambulancii LSPP pre identické ťažkosti, lekár LSSP stav uzavrel diagnosticky ako: **vertebrogénny algický sy., nameraný krvný tlak bol 170/90 torr** (častý nález u neliečeného hypertonika s bolesťami chrbtice), pulzová frekvencia **72/min.** Brucho priehmatné, palpačne nebolestivé, mal podanú analgetickú liečbu i.m., doporučenú aj perorálne a odoslaný na **neurologické** vyšetrenie, po aplikácii analgetickej liečby pocítil miernú úľavu.

V neurologickej ambulancii, v rámci ÚPS stav diagnosticky zhodnotený ako: **lumbálny sy. bez radikulárnej symptomatológie a bez známok akútnosti**, mal opakovane podanú analgetickú liečbu a neurológ mu odporučil užívať myorelaxanciá, analgetiká, antireumatiká.

V ten istý deň, o 20,35 hod. privolaná RZP ZZS pre silné bolesti v krížoch. Počas transportu posádkou RZP zistená hypertenzia **250/130 torr**, následne privezený na **ambulanciu LSPP**. Po verifikácii hypertenzie lekárom LSPP vyslovené podozrenie na možnú **disekciu aorty,** podaný Tensiomin 25 mg, $MgSO_4$ 1 amp. a Ketonal 1 amp.i.m., okamžite odoslaný na **JIS interného oddelenia.**

Po nameraní krvného tlaku **256/152 torr**, mal podanú liečbu: Ebrantyl Kanavit, Pamba, Dicynone, Vasocardin, Dolsin a okamžite odoslaný na **CT angiografické vyšetrenie, s podozrením na disekciu aorty.** CT angio nález: **disekcia aorty prakticky v celom priebehu, od odstupu po bifurkáciu.**

Stav po výsledku CT konzultovaný s **kardiochirurgickým** oddelením **VÚSCH,** kde bol prevezený pre disekujúcu aneuryzmu aorty typu A s hemoperikardom.

Vo VÚSCH, na kardiochirurgickom oddelení realizovaný emergentný operačný zákrok: náhrada ascendentnej Ao a Ao chlopne kompozitným graftom (sec. Bental de Bono + CABG), operačný výkon prolongovaný, v kritickom stave preložený na KAIM VÚSCH, s indikovanou vysokou vazopresorickou a inotropnou liečbou, hodnoty krvného tlaku 40/20 torr.

Napriek intenzívnej KPCR na KAIM nastala asystólia, nemerateľný tlak a bol konštatovaný **exitus laetalis**
Pitva u pacienta nebola realizovaná

Zhodnotenie úradom:
Tragicky akútny priebeh ochorenia potvrdil skúsenosť o **zákernosti disekcie aorty** a svedčí aj o **stupni zdravotného uvedomenia populácie.**
Anamnéza a diagnostika ochorenia v tomto prípade maskovaná **atypickým priebehom** a variabilitou klinického obrazu: priebeh ochorenia zastretý **dlhodobou nefrolithiázou.**
Pacient mal **ovplyvniteľné** rizikové faktory – arteriálna hypertenzia, obezita, dyslipidémia.
Neovplyvniteľné rizikové faktory: predčasné úmrtie matky na IM, úmrtie otca v mladom veku (príčina neznáma).
Je potrebné zvýšiť účinnosť **preventívnych** opatrení v populácii, mapovať **rizikový profil v rodinách,** (deti s pozitívnou rodinnou anamnézou).
Liečba disekcie aorty do stanovenia konečnej diagnózy je konzervatívna (antihypertenzíva, lieky na znižovanie kontraktility myokardu).
Disekcia Ao typu A začína obvykle na ascendentnej Ao , s prípadným postupom na jej ďalšie úseky a patrí medzi **najzávažnejšie ochorenia KVS**. Do **48 hod**. od vzniku prvých príznakov zomiera **50%** pacientov, do jedného mesiaca až **90%** pacientov s touto diagnózou
Operačná mortalita pri disekcii vzostupnej Ao je cca **60 %.**

Záver:
Skupina, vykonávajúca dohľad nezistila u dohliadaných subjektov v rámci predmetu dohľadu nedostatky, **nedošlo k porušeniu § 4 ods.3 zákona č.576/2004 Z. z.**

■ ■ ■ ■

Neposielajte ma ku psychiatrovi...

(zdravotná starostlivosť poskytnutá správne)

(rodina nevedela odpustiť všeobecnému lekárovi, že ich príbuzného poslal za psychiatrom)

Anamnéza, objektívne vyšetrenia a epikritické zhrnutie:

61-ročný pacient prvýkrát vyšetrený psychiatrom 24.2., pre zhoršenie psychického stavu. Pred rokom účastníkom havárie v zahraničí (ako spolujazdec), odvtedy trpel nespavosťou, mal *„divnú hlavu“*, závraty, nestabilitu, bol preľaknutý, vystrašený. Počas nehody utrpel pomliaždenie ramena, zlomeniny rebier a viditeľné poranenie temena hlavy po údere do čelného skla vozidla.

Po nehode ošetrený v zahraničí aj na Slovensku, celková práceneschopnosť 5 týždňov. Podľa vyjadrenia príbuzných sa mu psychický stav **„viditeľne“** zhoršil po operácii ramena **10.2.**

Podľa udania syna - pred nehodou vitálny, na svoj vek vyzeral mladšie, pravidelne športoval, 50-násobný darca krvi. Príbuzní dovtedy *„nepozorovali žiadne známky fyzickej ani psychickej nespôsobilosti“.*

Obj.: pacient psychiatrovi opisoval podrobnosti nehody, sústredil sa na somatické ťažkosti, pripisoval im veľkú váhu a úzkostne sa nimi zapodieval. Uvádzal, že do nehody chorý nikdy nebol. Od nehody má strach, veľmi sa zľakol, namýšľa si rôzne veci, trpí nespavosťou.

Pacientovi doporučená adekvátna **anxiolytická a antidepresívna terapia**. Pri kontrole o týždeň, vzhľadom na pacientom udávaný farmakogénny útlm, upravené dávkovanie. Pri psychiatrickej kontrole **17.3.** udával, že sa cíti lepšie, je len mierne utlmený; objektívne zaznamenaný stav s prejasnením depresívnej symptomatiky.
Dňa **14.4.** udával naďalej skrátený spánok, cez deň sa cítil nepokojný a nevyspatý. Vyšetrením zistená dekompenzovaná depresívna porucha. V zdravotnej dokumentácii je aj záznam z toho istého dňa - obvodný lekár potvrdil podozrenie psychiatra na užívanie alkoholu a liekov súčasne (pacient mal už v r.1996 ťažkú etyltoxickú hepatopatiu s vysokými hodnotami pečeňových testov a napriek tomu abstinenciu nedodržiaval).
Ďalšiu kontrolu v psychiatrickej ambulancii absolvoval **12.5.** Udával zlepšenie stavu, cítil sa dobre, spával cit: *„parádne“.* Pri kontrole **3.6.**, na ktorú sa dostavil v sprievode manželky, znovu udával, že je *„pomotaný, nepokojný, zo všetkého robí vedu“,* nevie sa sústrediť, nespáva.
Vyšetrením zistený zhoršený stav so zvýraznením organicity, opakovane upozornený na zákaz požívania alkoholu. Manželka poučená, o potrebe dôraznej kontroly užívania liekov u pacienta.
Dňa **28.6.** udával, že schudol, stále sa necíti dobre, nespáva, psychicky je „na dne“. V objektívnom náleze opäť opísaný obraz depresívnej poruchy s anxiozitou, celková psychasténia a psychosomatická insuficiencia. Terapia znovu upravená a doplnená.

Psychiatrickú ambulanciu navštívil **poslednýkrát 19.7.**, udával, že sa cíti trochu lepšie, spí, trápi ho, že sa nemôže naplno vrátiť do pôvodného „fungovania“, na ktoré bol zvyknutý. Zlepšenie stavu potvrdila aj manželka: “má už viac záujmu o okolie, ale je ustarostený aj z vecí, z ktorých by nemusel byť a je „pomotaný“.

V objektívnom náleze zistené prejasnenie organickej depresívnej symptomatológie s anxiozitou a vulnerabilitou a so zlou toleranciou frustračnej záťaže. Objektívne ďalej zistený výrazný tremor (abstinenčný), hypoprosexia, poruchy pamäte. V pozadí zjavná progresia organicity - etyltoxickej genézy.
Po dôslednom poučení pacienta aj manželky kontrola stanovená o 2 týždne.

Dňa 3.8. pacient nájdený mŕtvy v lesnom poraste neďaleko bydliska. Príčinou smrti šok z vykrvácania.

Z pitevného nálezu vyberáme:

- hlbšia rezná rana v pravej lakťovej jame s prerezaním podkožia, strednej lakťovej žily, kráľovskej a hlavovej žily
- 5 povrchových rezných rán na pravom predlaktí s prerezaním žilovej pletene
- hlbšia rezná rana v ľavej lakťovej jame s prerezaním podkožia, strednej lakťovej žily, kráľovskej, hlavovej žily a menšej vetvy lakťovej tepny
- rezná rana v dolnej tretine ľavého predlaktia s prerezaním dolných žíl a šľachy povrchového ohýbača prstov
- povrchová rezná rana na ľavom predlaktí s prerezaním žilovej pletene
- povrchová rezná rana na prednej ploche ľavého stehna

Zhodnotenie úradom a záver:

Organická depresívne-anxiózna porucha je liečiteľná, pacient však musí užívať lieky podľa preskripcie lekára a dodržiavať prísnu abstinenciu. Kombinácia psychofarmák s alkoholom oslabuje ich účinok a prehlbuje depresívne stavy.

Pacient zmenil svoju osobnosť dlhoročným konzumom alkoholu, čo viedlo k organickej deteriorácii osobnosti s emočnou plochosťou, niveláciou vyšších citov, poruchami pamäte, nesústredenosťou, redukciou záujmov a nespavosťou. Opakovane negoval konzum alkoholu, stále hľadal inú príčinu ťažkostí. Rodina dlhoročný konzum alkoholu zatajovala, resp. ho bagatelizovala.

Vzhľadom na menlivý a nepriaznivo sa vyvíjajúci klinický obraz, prichádzalo do úvahy odoslanie pacienta na hospitalizáciu, čo však pri nespolupráci a celkovom negativistickom postoji pacienta a jeho rodiny k psychiatrickej liečbe nebolo reálne.

K zhoršeniu stavu naozaj mohlo dôjsť po absolvovaní celkovej anestézy, čo býva pravidlom u týchto pacientov.

Záver:

Výkonom dohľadu na mieste **neboli** pri poskytovaní zdravotnej starostlivosti pacientovi zo strany dohliadaného subjektu v dohliadanom období **zistené nedostatky** v zmysle porušenia § 4 ods. 3 zákona NR SR č. 576/2004 Z. z.

■ ■ ■ ■

Kazuistiky 2011

Odborní recenzenti:

Doc. MUDr. Martin Huťan, CSc. – odbor chirurgia
MUDr. Jozef Kallay, CSc. – odbor gynekológia a pôrodníctvo

Pripravili:
Pobočka Bratislava: MUDr. J. Savarijová, MUDr. Ľ. Nováková, MUDr. V. Novák, MUDr. J. Jamriška, MUDr. M. Ondrej
Pobočka Trnava: MUDr. M. Vagovič, MUDr. V. Stanislavský, MUDr. O. Mancová, PhDr. L. Šmidovičová
Pobočka Trenčín: MUDr. K. Urbánková
Pobočka Nitra: MUDr. A. Klimasova, MUDr. E. Némethová
Pobočka Martin: PhDr. M. Sklenková, MUDr. R. Martoš
Pobočka Banská Bystrica: PhDr. V. Šebeková, PhD., MUDr. E. Šoltysová, MUDr. M. Palková, MUDr. Ľ. Kapala
Pobočka Prešov: MUDr. O. Grollmusz, MUDr. Z. Flešárová, MUDr. J. Hudáčková
Pobočka Košice: MUDr. N. Regendová, MUDr. J. Ščerbáková
Ústredie: MUDr. J. Hlavatý

Zostavili a upravili:
MUDr. Beata Černakova, PhD., MPH, Milan Michalič

Tlač: TALLUS, spol. s r.o., Bratislava
Naklad: 3000 kusov
www.udzs-sk.sk
© UDZS 2012